Lane Medical Library

AUS DER PATHOLOGISCH-ANATOMISCHEN ABTEILUNG DES STÄDTISCHEN KRANKENHAUSES IM FRIEDRICHSHAIN ZU BERLIN (ABT.-DIREKTOR PROF. DR. L. PICK).

ÜBER EINE EPIGNATHOIDE POLYGNATHIE AUSSERGEWÖHNLICHEN SITZES, ZUGLEICH ZUR EINTEILUNG UND BEURTEILUNG DER POLYGNATHEN

INAUGURAL-DISSERTATION

ZUR

ERLANGUNG DER MEDIZINISCHEN DOKTORWÜRDE

AN DER

FRIEDRICH-WILHELMS-UNIVERSITÄT

ZU BERLIN

VORGELEGT VON

GUSTAV GERSTEL
AUS DORTMUND

TAG DER PROMOTION: 14. DEZEMBER 1928

VERLAGSBUCHHANDLUNG JULIUS SPRINGER IN BERLIN. 1928

39

Gedruckt mit Genehmigung der
Medizinischen Fakultät der Universität Berlin

Dekan: Prof. Grotjahn
Referent: Prof. Pick
Korreferent: Geh. Rat Lubarsch

Sonderdruck aus „Virchows Archiv", Bd. 270

Einteilung des Tatsachenmaterials.

I. Symmetrische Polygnathen (S. 402).
- a) Übergangsfälle zur Duplicitas anterior (*Bartels, Gurlt*) (S. 402).
- b) Übergangsfälle geringerer Ausprägung (*Gurlt, Schlegel, Taruffi, Bartels*) (S. 402).
- c) Symmetrische Polygnathen (*Sigl, Weiner, Vermeulen, Lesbre* und *Jarricot, Guerini, Schwalbe, Gisep, Lannelongue, Kitt, Garth, W. Meyer* (sämtlich am Unterkiefer) (S. 403).
- d) Kritik von in der Literatur als symmetrische Polygnathen aufgeführten zweifelhaften Fällen (Unterkieferfälle) (S. 407).
- e) Symmetrische Polygnathen am Oberkiefer (*Gurlt, Bumm, Schlegel*) (S. 408).

II. Asymmetrische Polygnathen (S. 411).
- a) Wiedergabe der sicheren Fälle (*Joest, Goubaux, E. Geoffroy-St. Hilaire, Auzias Turenne, J. Geoffroy-St. Hilaire*) (S. 411).
- b) Zweifelhafte Fälle (*Bert, Goubaux, Lesbre* und *Jarricot, Seiler, Vrolik, Israel, Ahlfeld* und *Gilles, Hoffmann, Rippmann, Faucon, Verneuil*) (S. 413).

III. Kombinationsformen symmetrischer und asymmetrischer Polygnathie (S. 416).
Anhang: Otognathie (S. 416).

IV. Eigener Fall (S. 419).

Die Bezeichnung „polygnath" hat *Etienne Geoffroy St. Hilaire* für eine von ihm beim Kalb beobachtete Mißbildung geprägt. Dieses Tier zeigte an der Symphyse des Unterkiefers eine große anhängenden Geschwulst, darin einen überzähligen bogigen Knochen mit Zähnen, umgeben von Organen und Geweben der Kiefergegend, so daß ihm die Bezeichnung der Bildung als eines überzähligen Unterkiefers gerechtfertigt erschien. Er nannte das Tier ein „Monstre double polygnathien".

Von dieser Bezeichnung, die die Auffassung einer solchen Bildung als Doppelbildung ausdrückt, ging *Magitôt* ab. Seiner Arbeit, welche die damals bekannten und von ihm als polygnath aufgefaßten Fälle sammelt, gab er den Titel „De la polygnathie". Im Gegensatz zu

St. Hilaire, der gemäß der französischen beschreibenden Teratologie die Mißbildung mit der entsprechenden symmetrischen, nämlich den Cephalopagen in Beziehung brachte, will *Magitôt* mit seiner Bezeichnung, die er in Analogie zur Polydaktylie stellt, die uns beschäftigenden Mißbildungen als Einzelmißbildungen kennzeichnen.

Die ungewöhnliche Seltenheit polygnather Mißbildungen bei Säugetier und Mensch (die bei niederen Vertebraten nach unserer Erfahrung nicht bekannt zu sein scheint) und die ganz eigenartigen Befunde an ihnen haben bis in die letzte Zeit Zweifel über ihre Natur bestehen lassen. *Hübner*, der die letzte größere Zusammenfassung gibt, nimmt gleichfalls nicht entschieden Stellung zu der schwierigen Frage der Auffassung der Polygnathie, sondern schließt seine Besprechung an die der Epignathusformen an, obwohl er die Ansicht von *Lesbre* und *Jarricot* anführt, daß sich eine morphologische Reihe darstellen ließe, welche die Polygnathie über die Rhinodymie hinweg mit den ausgesprocheneren Formen der Duplicitas anterior verbände.

Allerdings deckt sich die Grundform der Polygnathie im Sinne dieser Forscher nicht mit dem gewöhnlichen Wortsinne dieses Begriffs. Vielmehr wollen sie eine Gruppe von Mißbildungen mit überzähligen Kiefern von der Polygnathie in ihrem Sinne abgrenzen und diese Bezeichnung ausschließlich der symmetrischen Doppelbildung vorbehalten. Sie wollen also eine Gruppe sicherlich polygnather Mißbildungen aus der Polygnathie herauslassen. Sie schlagen für die Gruppierung folgendes verwickeltes Schema vor:

I. Hypotognathen, die man noch zu den Einzelmißbildungen rechnen kann. Spaltbildungen, verursacht durch Ausbleiben von normalerweise statthabenden Vereinigungen, mangelnde Verödungen der 1. Kiemenspalte.

II. Polygnathen (Doppelbildungen).

1. Epignathopagen, abzuleiten von den Cephalopagen. Rudimente eines Parasiten am Schädel des Autositen befestigt, meist in der Mundhöhle zum Vorschein kommend. (Unseren Epignathi, aber auch Encranii entsprechend.)

2. Epignathodymen, abzuleiten von den Monstres hypsiloides. Die Einteilung dieser geschieht nach der Verbindung der überzähligen Kopfteile:

a) E. latéraux (seitliche Verbindung);

b) E. palatins (Verbindung am Gaumen);

c) E. nasaux (Verbindung in der Nasen- oder Stirngegend).

3. Hypognathodymen, unter dieser Bezeichnung werden die Hypognathi, Augnathi und Myognathi der früheren Forscher zusammengefaßt. Die Hypognathodymen leiten sich von den Stomodymen ab und werden wieder eingeteilt in:

a) H. latéraux (etwa entsprechend unserer „Dignathia lateralis");

b) mésognathes (akzessorische Unterkieferäste zwischen den Ästen des Unterkiefers);

c) symphysaires (Einschluß in die Kiefersymphyse);

d) H. buccaux (Verdoppelung von Teilen innerhalb der Mundhöhle);

e) H. géniens (Fixierung überzähliger Kieferteile unter dem Kinn);

f) Myognathes (Verbindung unter dem Kopf durch Muskelbündel).

4. Desmiognathes. Der überzählige Kopf hängt an einem Bindegewebsband.

a) D. cervicaux;
b) D. substernaux;
c) D. mésosternaux;
d) D. xiphosternaux;
e) D. abdominaux.

In dieser Aufstellung, deren Erörterung wir später bei der Besprechung von Fällen vornehmen wollen, die einer der verschiedenen Gruppen dieser Einteilung angehören, offenbart sich die ganze Schwierigkeit der französichen Namengebung, von der *Hübner* sagt, daß die Verfasser froh sein könnten, wenn sie selbst ihre Fälle in einer der zahlreichen Gruppen und Arten unterzubringen vermöchten. Besonders fällt an der Aufstellung von *Lesbre* und *Jarricot* auf, daß die Einteilung eines einheitlichen Gesichtspunktes, nach dem das Material geordnet wird, überhaupt entbehrt und nur eine lose Nebeneinanderstellung der Einzelfälle nach dem Befundorte darstellt. Und sicherlich ist die Abtrennung der Hypognathen als Einzelmißbildungen von den als Polygnathie bezeichneten Doppelbildungen durchaus willkürlich.

Wir müssen unseres Erachtens eine Mißbildung dann als Polygnathie bezeichnen, wenn sie am Kopfe einen überzähligen Knochen darstellt, der wenigstens annähernd die äußere Gestalt eines Ober- oder Unterkiefers zeigt, Zähne oder deren Anlagen besitzt, und von Geweben und Organen von der Art und in derjenigen Weise umgeben ist, wie es in der Kiefergegend die Regel ist.

Schwalbe konnte für die Epignathie zeigen, daß bei dieser, die ja nur äußerlich durch das Symptom des Anhängens von a priori durchaus nicht näher bestimmten Gewebsteilen am harten Gaumen oder dessen Umgebung bestimmt ist, asymmetrische Doppelbildungen vorliegen.

Bei der Polygnathie, die wir im Sinne des Wortes durch das Vorhandensein bestimmter Gewebsteile in einem räumlich erheblich weiteren Gebiet abgrenzen, wollen wir nun im Gegensatz zu *Lesbre* und *Jarricot* zeigen, daß wir es hier nicht nur mit symmetrischen, sondern auch mit asymmetrischen Polygnathen zu tun haben können, daß mit anderen Worten die Bezeichnung als Polygnath von der symmetrischen oder asymmetrischen Entwicklung der Polygnathie nicht abhängt. Wir werden dann, wie es *Schwalbe* für die 4. Gruppe der Epignathie zeigen konnte, darauf hinweisen, daß es bei den asymmetrischen Formen Fälle gibt, deren sichere Abgrenzung gegen Teratome unmöglich ist.

An den Anfang stellen wir die Erörterung der Beziehungen der symmetrischen Polygnathen (ausschließlicher Polygnathen nach *Lesbre* und *Jarricot*) zur Duplicitas anterior. Wir werden uns dabei der Methode der Aufstellung der morphologischen Reihe bedienen, um zu zeigen, daß es Verbindungsglieder zwischen der Duplicitas anterior bzw. deren Endzuständen und unseren symmetrischen Polygnathen gibt. Wir setzen damit die von den Ischiopagen über die Dicephali zu den Di-

prosopi führende ununterbrochene Kette zu den Polygnathi hin fort. Es ist überaus bemerkenswert, daß bereits ein anderer Endzustand der Duplicitas anterior in Gestalt der Rhinodymie (*Bimar*) besteht, welcher *Lesbre* und *Jarricot* den Sammelbegriff der Stomodymie für die Verdoppelung in der Mundgegend an die Seite stellen. Wir sehen nun den Dicephalus neben dem Diprosopus tetrotus tetrophthalmus, dem der Diprosopus triotus tetrophthalmus und der Diprosopus diotus triophthalmus folgt. Dahinter finden wir noch zwei andere Konvergenzpunkte als Ausläufer der Duplicitas anterior, nämlich die Ober- und Unterkiefergegend. Formen dieser Art sind die symmetrischen Verdoppelungen der Kiefer, die wir also noch als symmetrische Polygnathien zu beschreiben haben.

I. Symmetrische Polygnathie.

a) Übergangsfälle zur Duplicitas anterior.

α) Unter den von *Bartels* in seiner Dissertation beschriebenen 2 janusartigen Kalbsschädeln ist ein Fall, von dem im Schrifttum bereits erwogen wurde, ob er als Polygnathus aufzufassen wäre. Dieser Fall gibt uns die Verbindung der Polygnathie zur Duplicitas anterior. Das Kalb hatte 2 Gesichter und 2 Unterkiefer. In der Vereinigungslinie der beiden Gesichter lag ein überzähliges Ohr. Die Knochen des Gesichtsschädels waren sämtlich doppelt, die des Hirnschädels teilweise. Die beiden medialen Schläfenbeine waren zu einem median gelegenen Knochen verschmolzen, an dessen Unterseite die medialen Kondylen beider symmetrisch nebeneinanderliegenden Unterkiefer in getrennten Gruben artikulierten. Wir haben also einen Diprosopus triotus vor uns, der dabei polygnath ist. Freilich ist der Befund der Polygnathie als der geringere demjenigen der Diprosopie unterzuordnen.

β) Es befindet sich in der Sammlung der Tierarzneischule der Kopf eines Kalbes, den *Gurlt* folgendermaßen beschrieb:

Das Tier zeigt eine gleichmäßig ausgebildete Verdoppelung des Unterkiefers und der Zunge, am rechten Gaumen einen Wolfsrachen, 2 Türkensattellehnen und eine, aber sehr große Keilbeinhöhle — in dieser ein rudimentäres 3. Auge. Dieser Fall bietet 2 bemerkenswerte Befunde. Der eine lehrt, an wie versteckter Stelle sich oft weitere verdoppelte Teile finden können und welche Schwierigkeiten zeitweilig die Feststellung einer Doppelbildung haben kann; der andere zeigt eine Gaumenspalte an einem der äqualen Teile. Dieser Befund wird von uns deshalb besonders betont, weil wir später auf die von einigen Untersuchern behandelte Frage nach dem ursächlichen Zusammenhang zwischen Polygnathie und dem Bestehen von Spaltbildungen bei derartigen Mißbildungen zurückkommen werden.

b) Übergangsfälle geringerer Ausprägung.

γ) Etwas mehr zur Polygnathie hin steht der Fall von *Schlegel*, den dieser als Acrania et Anencephalia, Diprosopus triophthalmus macrostomus diotus, Palatoschisis und Dignathia inferior beim Kalb bezeichnete. Dieses Tier hatte an Stelle des Craniums ein rötlich schwammiges Gewebe, das von der darüber konkav eingesunkenen Haut und Dura mater überzogen war. Es war nur ein Stück verlängertes Mark vorhanden, jedoch keine differenzierten Teile von Groß- oder Kleinhirn. Das Tier hatte 2 seitliche und 1 mitten auf der Stirn gelegenes Auge, dieses deutlich als aus 2 verschmolzenen Augenanlagen hervorgegangen erkennbar. Die Nase

war verdoppelt, es fanden sich 4 Nasenlöcher und 4 Nasengänge. Am rechten Gesicht hatten sich die Gaumenfortsätze nicht vereinigt, es bestand eine durchgehende Palatoschisis. Die Mundhöhle war gemeinsam, Unterkiefer und Zunge waren verdoppelt. Ohren waren 2 vorhanden. Wenn auch der Zustand des gemeinsamen Oberkiefers nicht beschrieben ist, läßt der Hinweis auf das überzählige Auge annehmen, daß dieser wahrscheinlich auch aus zweien zusammengesetzt war.

δ) Eine noch weitere Verkümmerung der Reste des oberen Teiles des Gesichtsschädels bietet ein von *Taruffi* beschriebener Fall eines anencephalen menschlichen Fetus mit Sirenenbildung und vollständiger Verdoppelung des Mundes, oder vielmehr mit 2 miteinander verbundenen Mundhöhlen, deren jede einen vollständigen Unterkiefer und eine Zunge besaß. Die medialen Äste der Unterkiefer artikulierten in der Medianebene an einem überzähligen, am harten Gaumen befestigten Knochen, der Zahnsäckchen enthielt und so als das Rudiment verschmolzener Oberkieferbeine erklärt werden konnte. Die Zungen setzten gemeinsam an einem einfachen Zungenbein an.

ε) Schließlich ist hier ein gewöhnlich unter der Bezeichnung Dignathie bei Dicephalie gehender Fall von *Lesbre* und *Jarricot* aufzuführen. Diese fanden bei einer ileadelphen Katze an den verschmolzenen beiden Köpfen 3 Augenhöhlen, 3 Nasen, 2 Gaumen und nur 1 Unterkiefer — dieser erwies sich aber dennoch als aus der Verschmelzung zweier hervorgegangen; denn seine Symphyse zeigte die Einsprengung eines kleinen, 4 Schneidezähne tragenden kleinen Knochens. Er paßt morphologisch nicht als letztes Glied in diese Reihe, gehört aber sicherlich zu dieser Gruppe, denn es ist einleuchtend, den Versuch zu machen, diese Dignathie bei Dicephalie als Teilsymptom einer vorderen Duplizität mit einer in der Halsregion liegenden Konvergenz aufzufassen.

ζ) Neben den Fall *Taruffis* stellen wir den 2. der Fälle *Bartels*. Hier fand sich neben der fast völligen Ausbildung zweier symmetrisch nebeneinander und in der gleichen Ebene liegenden Unterkiefer eine Verdoppelung einzelner Knochen des Gesichtsschädels — wie ein median gelegenes, sicherlich durch Verschmelzung zweier Joch- und Schläfenbeine hervorgegangenes Knochenstück zeigte. Über die Weichteile konnte *Bartels* hier wie in seinem 1. Fall nichts Näheres aussagen, da ihm nur die skelettierten Schädel zur Verfügung standen.

In sämtlichen genannten Fällen (der genannte Fall ε von *Lesbre* und *Jarricot* bleibt hier füglich fort) ist eine symmetrische Verdoppelung des Unterkiefers vorhanden. Bei allen sind weitere Reste eines zweiten Gesichts vorhanden, so daß die Fälle sämtlich noch der Diprosopie zuzuteilen sind. Wir möchten noch auf folgenden Umstand hinweisen: die Befunde außer der Verdoppelung des Unterkiefers wechseln stark. Wir finden hier ein überzähliges Auge, dort ein überzähliges Ohr oder aber auch ein Oberkieferrudiment oder eine Keilbeinhöhlenverdoppelung, d. h. die Zusammenschmelzung geschieht nicht ganz gesetzmäßig, sondern sie erfolgt in verschiedener Art, so daß die Verdoppelung allgemein einen verschiedenen Grad aufweisen kann. Es ist dies ein Umstand, dessen wir uns zur Erklärung der verschiedenen Grade der Ausdehnung der Verdoppelung bei Polygnathen erinnern müssen.

c) *Symmetrische Polygnathie.*

α) Die Reihe eröffnet eine Beobachtung von *Sigl*. Dieser sah ein Schwein, das wenige Stunden nach der Geburt verendete. Sein Maul war durch eine senk-

recht auf dem Unterkiefer stehende Gewebsmasse weit aufgesperrt, diese bestand aus den miteinander verschmolzenen medialen Ästen zweier symmetrisch nebeneinander liegenden Unterkiefer. In dieser Masse staken Backenzähne, beiderseits von ihr lag eine Zungenspitze mit je einem Frenulum, am Grunde vereinigten sich die Zungen. Beide Unterkiefer trugen Schneidezähne, von denen jederseits einer im Durchbrechen war. Die Gaumenschleimhaut zeigte mehrere abnorme Wulstungen, von der Höhe einer solchen entspringt (durch mikroskopische Untersuchung sichergestellt) eine Amnionfalte. Es findet sich eine linksseitige Gaumenspalte. Das Obergebiß ist vollständig, nur sind die Zähne, besonders die Incisivi, beträchtlich verlagert. Dieser Fall zeigt einen doppelten Unterkiefer, deren mediale Äste den Anschluß an den Schädelgrund nicht mehr erreicht haben. Diesem Befund entspricht eine symmetrische Dignathia inferior, d. i. die symmetrische oder äquale Polygnathie am Unterkiefer. Stellt man diese Form neben die vorbeschriebenen Fälle von Diprosopie, so stellt der Fall von *Taruffi* die Verbindung mit *Sigls* Beobachtung her.

In diesem Fall findet sich nun aber die an der Schleimhaut des harten Gaumens befestigte Amnionfalte. *Sigl* und *Kitt*, der diesen Fall später aufführt, sagen: Die Verdoppelung des Unterkiefers am labialen Ende ist zweifelsohne das Ergebnis einer durch amniotische Stränge hervorgerufenen Spaltung oder Einkerbung des Unterkieferfortsatzes des 1. Kiemenbogens, insofern der eingekerbte Teil sich zur gabeligen Sprossung oder Nebenknochenbildung anschickt. Als Beweis sieht *S.* den Befund am Gaumen oder Kinn angewachsener Amnionfalten an, und bemerkt noch, daß die Art und Größe des abgeschnürten Teils sich nach der Lage der schnürenden Amnionfalte richte. — Wir müssen hierzu bemerken, daß wir in dem gesamten uns zugänglichen Schrifttum außer diesem einen Fall von Dignathia inferior nie wieder den Befund einer Amnionfalte beschrieben fanden und daß diese hier am harten Gaumen vorn seitlich befestigt war. Wir sahen bei *Sigls* Fall 2 wohlausgebildete Unterkieferbogen, die verschmolzenen Enden mit völlig glatter Schleimhaut ohne den Rest einer amniotischen Verwachsung und in dem Vereinigungsgebiet Backzähne. Der Vereinigungspunkt liegt tief in der Mundhöhle. Die *Kitt*sche Annahme der Formentstehung der Fälle dieser Art zwänge zu der Annahme, daß eine seitlich am Oberkiefer befestigte Amnionfalte die Unterkieferfortsätze veranlassen könnte, statt je eines Halbbogens jederseits einen ganzen zu bilden und daß die Schneidezahngegend, von der die Aussprossung ja vor sich gehen müßte, gezwungen würde, an der Vereinigungsstelle Backzähne zu bilden. Schließlich muß die Zunge, und zwar deren vorderer, aus einer eigenen Anlage hervorgehender Teil, zu einer vollständigen Verdoppelung und der hintere zu einer wenigstens teilweisen Verdoppelung bewogen werden. Alles dies wegen einer amniotischen Verwundung des Gaumens, die aber an dieser Stelle nicht einmal Veränderungen des Knochens, sondern nur der Zahnstellung zu machen vermochte! Gegen die Annahme einer amniogenetischen Entstehung einer Mißbildung vom äqualen Typus, wie sie der Fall *Sigls* darstellt, spricht endlich noch die Schwierigkeit, daß die hier ganz umschriebene Anheftung am harten Gaumen an der Oberkieferentwicklung selbst keine Störung veranlassen sollte, während sie den Unterkiefer zur Verdoppelung bringen sollte.

Aus diesen Gründen und der auffälligen Symmetrie der Bildung ist unseres Erachtens in dem Falle *Sigls* eine äquale Doppelmißbildung und keine Einzelmißbildung amniotischer Entstehung, wie sie von manchen etwa für die Polydaktylien angenommen wird, zu erblicken.

β) Ähnlich wie der Fall *Sigl* scheint ein Fall gelegen zu haben, den *Weiner* beobachtete: er untersuchte den Kopf eines 4 Wochen alten Kalbes, der von normaler Größe war und einen normalen Rachen aufwies. 2 Zungen waren bis

zum hinteren Drittel verdoppelt, die Spitzen lagen auf je einem Unterkiefer. Diese Unterkiefer waren verkrümmt und aufeinandergewachsen, so daß sie ähnlich den Armen einer Zange übereinandergriffen. Die Größe eines jeden dieser beiden Unterkiefer, welche je 8 normale Schneidezähne trugen, war die gewöhnliche. Zwischen diesen beiden Unterkiefern will *Weiner*, dem der Kopf nur kürzere Zeit und auch nur zur Ansicht überlassen wurde, noch 2 rudimentäre Unterkiefer mit verkümmerten Zähnen durch Betasten festgestellt haben. Die der Arbeit *Weiners* beigefügte Abbildung läßt aber nun ganz die gleichen Verhältnisse wie im Falle *Sigls* erkennen, so daß wir nicht anstehen, diesen 3. und 4. Unterkiefer für die medialen aneinandergelagerten Äste der beiden Unterkiefer zu halten und den Fall hier mit einer gewissen Wahrscheinlichkeit anzureihen, um so mehr als *Lesbre* und *Jarricot* einmal einen in gleicher Weise beschriebenen Fall in ganz derselben Weise aufzuklären vermochten.

γ) Etwas geringer ausgeprägt als der Befund bei *Sigl* und *Weiner* ist der an dem von *Vermeulen* beschriebenen Kalbe. Er fand 2 symmetrisch nebeneinanderliegende Unterkiefer mit 2 Zungen, die sich am Grunde vereinigten. Die beiden Unterkieferkörper enthielten die gut ausgebildeten Milchzähne. Die medialen Kieferäste waren breit und kurz, sie vereinigten sich unter spitzen Winkeln im Kehlgang, während die seitlichen Kieferäste normal waren. Lehrreich ist, daß der Verfasser Gelegenheit fand, das Zentralnervensystem, insbesondere den Kern des N. hypoglossus, mikroskopisch zu untersuchen; dieser war ganz erheblich größer und massiger als der eines normalen Kalbes, ebenso war hier die untere Olive erheblich stärker entwickelt als sonst. Wir erblicken in diesen Befunden *Vermeulens* eine weitere Unterstützung unserer Auffassung der Fälle von symmetrischer Polygnathie als Doppelbildung, denn bei einer einfachen Mißbildung wäre eine derartige Beteiligung des Hirns kaum zu erwarten gewesen, während diese bei Doppelbildungen, wie wir das auch noch später an einem Falle *Gurlts* zeigen können, vorkommen. In diesem Falle einer Oberkieferverdoppelung ist der Befund allerdings ein weit großartigerer.

δ) Dem Falle *Vermeulens* ist ein von *Lesbre* und *Jarricot* beschriebener Fall aus dem Museum für Naturkunde in Bordeaux nicht unähnlich. Am Kopf eines Rindes sieht man 2 Zungen, zwischen ihnen einen akzessorischen 3. Unterkiefer. Von diesem können die Verfasser jedoch nachweisen, daß er aus den miteinander verlöteten inneren Ästen verdoppelter Unterkiefer bestand. Die äußeren Äste waren mit dem Schädelgrunde in gewöhnlicher Weise verbunden.

ε) Die Betrachtung der von den einzelnen bisher aufgeführten Verfassern beschriebenen Fälle zeigt eine Reihe von Verdoppelungen des Unterkiefers in absteigender Ausbildung des Grades der Verdoppelung. Bei dem jetzt anzuführenden Fall *Guerinis* erreicht dieser bereits einen recht geringen Grad. Dieser untersuchte ein kurze Zeit nach der Geburt verstorbenes Kalb, das bis auf die untere Gesichtshälfte normal entwickelt war. Hier fand sich ein tiefer medianer Unterlippen- und scheinbarer Unterkieferspalt. Das Tier hatte 2 Zungenspitzen und 2 normale seitliche Unterkieferbogen, die sich aber nicht in einer Symphyse vereinigten, sondern mit ihren Spitzen 4,5 cm voneinander entfernt lagen. Dort setzte sich ein V-förmiger, aus 2 mit Zähnen besetzten Bogen bestehender Knochen mit nach hinten in den Zungenwinkel gerichteter Spitze ein.

ζ) Die Beschreibung einer Dignathia inferior symmetros bei einem menschlichen Epignathus gibt *Schwalbe* in seiner Morphologie der Doppelbildungen. Es handelt sich dabei um einen 32 cm langen Fetus, aus dessen Munde ein etwa walnußgroßer Epignathus ragt. Es besteht hochgradige Akranie, der Unterkiefer ist breit, in der Mitte der Außenfläche eingezogen. Von der Mitte aus nach rechts, schräg sich erhebend, findet sich ein harter Wulst, der nach hinten in ein schmales

Band ausläuft, das unmittelbar unter dem Stiel des Epignathus ansetzt. Vorn fühlt sich der Wulstknochen hart an. Zu beiden Seiten des Wulstes befindet sich je eine Zunge, die rechte wie seitwärts nach rechts umgeschlagen. Das Wurzelstück der Zunge ist gemeinsam. Wäre der Fall nicht durch das Vorhandensein eines Epignathus verwickelt, könnte er als Zwischenglied zwischen Diprosopus und Dignathus figurieren, denn dann könnte man in dem hier von dem hinteren Teil der medialen Kieferäste zum Stiele des Epignathus ziehenden Gewebsstreif den Rest am Gaumen angehefteter Unterkieferbogen sehen, denen kein Oberkieferrudiment mehr gegenüber steht.

η) Einen ähnlichen Fall scheint die Sammlung des Veterinär-Anatomischen Instituts in Zürich zu beherbergen. *Gisep* sagt von ihm in seiner später zu nennenden Arbeit folgendes:

„Es befindet sich in der Institutssammlung eine Mißbildung vom Schwein, bei der der Unterkiefer bei einfacher Zunge etwas asymmetrisch verdoppelt ist und bei der aus der weit geöffneten Mundspalte am Gaumen breit aufsitzend ein Epignathus vorsteht. Der Epignathus ist aber repräsentiert durch ein nicht vollständig zur Verschmelzung gelangtes Zyklopenauge mit einem querstehenden Kiefernasenteil, der derartig median im Nasenseptum geteilt erscheint, daß die beiden Hälften am Grunde verwachsen mit je einem Nasenloch in gegenseitiger direkter Verlängerung zueinander seitlich vorstehen. Dabei ist die mit Haut bekleidete Außenfläche zum Autositen apikal gestellt, während die mit einer Schleimhaut überzogene Spaltfläche des geteilten Septums caudal, also pharyngeal schaut."

Diese Beschreibung läßt die Verhältnisse in der Nasengegend nicht ganz klar erkennen. Ebenso ist unersichtlich, ob etwa das Zyklopenauge das mediane 3. eines Diprosopus triophthalmus darstellt.

ϑ) Der Fall *Lannelongues*, der ein $2^1/_2$jähriges Kind mit einer medianen Unterlippenspalte und einem durch diese dringenden bis auf den Hals herabhängenden Geschwulst operierte, scheint dem bereits früher genannten *Guerinis* entsprechend zu liegen, denn es heißt in der zur Sicherung der Auffassung allerdings nicht ausreichenden Beschreibung, es habe sich um einen überzähligen Unterkiefer mit Zahnfollikeln gehandelt. Es gibt andere, sicherere Beschreibungen von in die Unterkiefersymphyse eingesprengten, Zähne tragenden Knochenstücken, die wir als geringste Grade symmetrischer Unterkieferverdoppelungen auffassen müssen.

ι) So beschrieb *Kitt* eine eigenartige Mißbildung an dieser Stelle, die er wegen der Ähnlichkeit mit dem unpaaren Verbindungsstück an den gegliederten Schlundbogen der Selachier als Mandibularcopula bezeichnete. Er fand in der Symphyse eines sonst normalen Kalbes ein dreieckiges überzähliges Knochenstück, das 6 Schneidezähne und 1 Zwillingsschneidezahn trug. Eine feine Furche an der labialen Fläche in dem eingesprengten Knochen zeigte an, daß dieser selber wieder aus zweien zusammengesetzt war.

$\varkappa$) Den höchsten Grad der Verschmelzung verdoppelter Unterkiefer ineinander scheint *Garth* beobachtet zu haben. Er sah am Kopfe eines sonst normalen Kalbes einen auffällig breiten Unterkiefer, der in seinem Körper 12 Schneidezähne trug. Die überzähligen Schneidezähne saßen in einem eingesprengten, keilförmigen Knochenstück und waren typisch gebildet. Zu dem überzähligen Kiefer gehörte eine 11 cm lange Zunge, die von einem eigenen Zungenbändchen entsprang.

Die aufgeführten Fälle stellen eine ununterbrochene Reihe dar, die uns vom Diprosopus zur Mandibularcopula geführt hat. Alle Fälle weisen doppelte, symmetrisch gelegene und symmetrisch ausgebildete Unterkiefer, verdoppelte Zungen — beides in gemeinsamer Mundhöhle

liegend — auf. Die symmetrische Lage der Bildungen betonen wir deshalb nochmals ausdrücklich, weil sie durch die von ihnen angezeigte Achsenverdoppelung eine weitere Berechtigung der Auffassung dieser Bildungen als symmetrischer Doppelbildung gibt. Wir lehnen den Namen Stomodyme für die Doppelbildung in der unteren Gesichtsgegend bereits nach Betrachtung dieser Fälle ab, denn ihnen allen fehlt eine Verdoppelung des Mundes selbst.

[μ]) Allen hier genannten Fällen war neben der Kieferverdoppelung noch eine Zungenverdoppelung eigen,[1] diese zeigt der von *W. Meyer* beobachtete einzige Fall einer Dignathia inferior beim Menschen nicht. Dieser beschrieb ein 14jähriges Mädchen, das von Geburt an bei sonst normalem Verhalten eine walnußgroße Geschwulst nach außen vom linken Unterkieferbogen in der Mundhöhle aufwies. Die Geschwulst in der Mundhöhle nahm mit dem Wachstum des Kindes zu, und im 7. Lebensjahr erschien vorn auf ihr ein Schneidezahn, dem mit der Zeit noch 6 andere folgten. Später kam es zu einer 2. teilweisen Zahnung auf dem rudimentären 2. Unterkiefer. *Lesbre* und *Jarricot* haben einen Fall *Darestes* für demjenigen *Meyers* ähnlich erklärt, denn sie sprechen davon, daß sich hier auf der rechten Seite des sonst normalen Unterkiefers ein 2. halb so großer, völlig angelöteter gefunden habe. Nach dem Original hat *Dareste* jedoch nur das Skelett der in bereits stark beschädigtem Zustand in seine Hände gelangten Katze eingehend beschreiben können. An diesem zeigte sich links vom Unterkiefer ein überzähliger kompakter Knochen, der mit dem Oberkiefer und dem Zwischenkiefer knöchern verbunden war. Auf der Seite der Mißbildung fehlten dem Unterkiefer Condyle und Processus coronoideus. Eine sichere Polygnathie — Zähne scheinen der Bildung gefehlt zu haben — hat wohl sicher nicht bestanden.

d) Kritik der im Schrifttum als symmetrische Polygnathen aufgeführten zweifelhaften Fälle.

Neben den aufgezählten Fällen werden im Schrifttum mit mehr oder minder großer Bestimmtheit noch eine Anzahl von Fällen als symmetrische Polygnathie aufgeführt.

Hier ist in erster Linie eine Beobachtung von *Generali* abzulehnen. Er operierte ein 17jähriges Mädchen, das von Geburt an auf der rechten Unterkieferseite eine mit Haut bedeckte Geschwulst von Pyramidenform trug, auf deren Spitze sich eine von Lippenrot umsäumte mundähnliche Öffnung befand. Diese führte in eine mit Schleimhaut ausgekleidete abgeschlossene Höhle, aus der sich Speichel entleerte. Dieser überzählige Mund schloß und öffnete sich zu gleicher Zeit mit dem normalen. Bei der Untersuchung der mit Erfolg entfernten Geschwulst fand sich unter der Haut ein 2,5 cm in die Geschwulst vorspringendes Knochenstück, das mit breiter Basis auf dem horizontalen Unterkieferast aufsitzend, in ein in der Geschwulst befindliches, mit 5 Zähnen besetzte s,muskatnußgroßes, knöchernes Gebilde überging. Dieses ragte in die überzählige Mundhöhle hinein. Am hinteren Teil des Knochens fand sich noch eine an eine Backzahnanlage erinnernde Bildung. Der Fall *Garths* zeigte bereits eine unerhebliche Asymmetrie der verdoppelten Teile, die sich beim Fall *Meyer* bis zum Fortfall der sonst regelmäßigen Zungenverdoppelung steigerte. Den Fall *Generalis* glauben wir jedoch unbedingt als Doppelbildung ablehnen zu müssen, denn hier haben wir nach der wiedergegebenen Beschreibung eine Einzelmißbildung durch Aussprossung aus dem Unterkiefer vor uns. Das Vorhandensein überzähliger Zähne kann, da wir wissen, daß mehr Zahnanlagen entstehen, als später

zu Zähnen weitergebildet werden, nach den bekannten Befunden von Polyodontie nicht als Gegenbeweis erscheinen. Ebenso ist das Vorhandensein der für eine überzählige Mundbildung erklärten Öffnung kein Beweis für das Vorliegen einer Doppelbildung, denn diese kann sehr wohl der Rest einer Gesichtsspalte sein. Schließlich fehlt in diesem Fall das Hauptmerkmal einer Doppelbildung, nämlich die Achsenverdoppelung, vollständig.

Im Schrifttum wird stets die Angabe gemacht, daß *Th. Smith* einen ähnlichen Fall operiert habe. Bei Nachprüfung des Originals konnten wir jedoch nur die Beschreibung eines überzähligen Mundes, jedoch keines Kiefers, finden, so daß der Fall hier auf keinen Fall einen Platz finden kann.

e) *Symmetrische Polygnathien am Oberkiefer.*

So reine Fälle von symmetrischen Oberkieferverdoppelungen, wie sie die Fälle *Sigl* und *Taruffi* am Unterkiefer darstellen, weist die Literatur nicht auf. Wir fanden jedoch einige Fälle von Oberkieferverdoppelungen, deren Beschreibungen wir *Gurlt*, *Bumm* und *Schlegel* verdanken.

Der Fall von *Bänte* und *Moral*, den *Peckert* als Polygnathus angesehen wissen will, ist, wie wir noch später zeigen, abzulehnen.

Die ersten 2 seiner Fälle nannte *Gurlt* Monocranus bimandibularis — ein Hirnschädel mit doppeltem Oberkiefer — und beschrieb sie folgendermaßen:

α, β) Den Tieren (es waren ein Kalb und ein Lamm) fehlt die Fontanelle auf dem Scheitel. Die beiden Oberkiefer sind vollständig, aber nach innen gekrümmt. Der rechte Unterkieferbogen des rechten Gesichtes ist vollständig, der linke Bogen fehlt. Am linken Gesicht ist der linke Unterkieferbogen vollständig, der rechte rudimentär. Er ist hinten mit dem Gaumenbein und vorn mit dem anderen Bogen verbunden. Wir haben danach zweifelsohne eine Diprosopie mit besonders hervorstechender Ausprägung der Verdoppelung in der Oberkiefergegend vor uns, die jedoch als Teilsymptom einer Diprosopie jener voranzustellen unberechtigt wäre, um so mehr, als auch eine Unterkieferverdopplung vorliegt.

γ) Der 3. Fall *Gurlts*, der gleichfalls einen Diprosopus vom Kalb betrifft, zeigt 2 nebeneinanderliegende Oberkiefer und zwischen ihnen ein 3. Auge. Über den Unterkiefer gibt *Gurlt* nichts an, jedoch ist eine weitgehende Ähnlichkeit mit den vorgenannten Fällen anzunehmen, da er alle gemeinsam in der 8. Art der Diprosopie aufführt. Bei diesem Diprosopus untersuchte *Gurlt* das Hirn anatomisch, wobei er eine Reihe bemerkenswerter Befunde erhob. Er fand zwischen 2 normal großen Halbkugeln eingeschlossen noch 2 kleinere, jedoch nur 2 Sehhügel und 2 Streifenbügel, aber 2 Hypophysen, während Zirbel, Kleinhirn und verlängertes Hirn makroskopisch normal erschienen. Bei den Nerven fanden sich je 4 N. olfactorii, opticii, oculomotorii. Es bestehen also Verdoppelungen am Zentralnervensystem, denen der Peripherie entsprechend. Der 4. Fall *Gurlts*, den dieser als Monocranus bimandibularis cyclopicus — ein Hirnschädel mit doppeltem Oberkiefer und Zyklopie beim Fohlen — benennt, zeigt: auf der um ein Drittel zu breiten Stirn findet sich an der rechten Seite ein rüsselförmiger Fortsatz, der unten 2 feine Öffnungen hat, welche durch eine niedrige Scheidewand getrennt sind, er hat einen hervorragenden gekrümmten Knochen zur Grundlage. Unter diesem Rüssel und neben dem rechten normalen Auge liegt ein zyklopisches Doppelauge. An der rechten Seite des normalen Unterkiefers liegt der 2. kürzere Oberkiefer, an welchem sich vorn eine kleine Mundöffnung befindet. Am Skelett erwiesen sich die Kopfknochen der rechten Seite und der Unterkiefer als regelmäßig gebildet; an der rechten Seite verbinden sich Stirnbein, Scheitelbein und Schläfenbein mit

dem unpaaren Stirnbein des zyklopischen Kopfes. Dieser trägt rechts 2 oben und unten verbundene, daher eine Röhre bildende und nach links gebogene Nasenbeine, welche von den Oberkieferbeinen getrennt sind und wie stets bei Zyklopen die Grundlage des Rüssels bilden. Die parasitären Oberkiefer tragen — die Zwischenkiefer fehlen — nur Backzähne. Die Mundhöhle des eigentlichen Kopfes ist bis auf einen von seiner rechten Tuba Eustachii zur Mundhöhle des Parasiten führenden Kanal normal. Im akzessorischen Munde fehlt die Zunge. In der durch diesen Fall gegebenen parasitären Duplicitas anterior ist die Oberkieferregion besonders an der Verdoppelung beteiligt, diese ist jedoch nicht ausnehmend genug, um den Fall zu einem reinen Polygnathus zu stempeln.

δ) Einen solchen Fall stellt nun das von *Bumm* beschriebene $3^1/_2$jährige Kind dar. Bei diesem wurde das Dach der Mundhöhle in der Weise gebildet, daß 2 Gaumen mit je einer Zahnarkade nebeneinander lagen. Die Mißbildung wölbte sich an der Wange als halbfaustgroße Neubildung vor; diese Vorwölbung bestand aus Fettgewebsmassen. Es fand sich eine vernarbte, schräge Gesichtsspalte, von der noch ein Iriskolobom und eine Unterlidspalte als Reste verblieben. Der normale Oberkiefer hatte normale, nur etwas dicht gedrängt stehende Zähne, während dem etwas kleineren, rechts von ihm liegenden Nebenoberkiefer die Schneidezähne fehlten. Der Nebenoberkiefer stand mit dem eigentlichen durch 2 breite Knochenbrücken in unmittelbarer Verbindung. Das Gaumensegel war durch Verschmelzung zweier in eins gebildet, das Zäpfchen doppelt. Die Zunge schien gleichfalls aus 2 vereinigten Anlagen gebildet zu sein, wofür eine ziemlich tiefe mediane Furche spricht. Der sehr breite Unterkiefer artikulierte mit beiden Oberkiefern, von denen der kleinere mit Erfolg exstirpiert wurde.

In diesem Falle *Bumms* glauben wir eine echte Duplicitas anterior zu sehen, und zwar eine jener geringer ausgebildeten Formen, wie wir sie für den Unterkiefer mehrfach beschrieben haben und in diesen Fällen durch Bindeglieder zu mehr ausgesprochenen Bildern in Beziehung bringen konnten. *Bumm* selbst versucht freilich nach der *Kitt*schen Annahme die Mißbildung durch eine Verbindung mit der amniogenetischen Hypothese, die er der Gesichtsspalte wegen einführt, zu erklären. Wir haben die *Kitt*sche Annahme nach den oben gemachten Ausführungen als Erklärung der Entstehungsweise der Polygnathen verworfen. *Bumm* dagegen faßt seinen Fall als einen amniogen zu erklärenden auf. Er erklärt die Entstehung seines Falles wie allgemein die der Doppelbildungen nach den Schnürversuchen *Spemanns* bei Tritonen. *Bumm* glaubt, daß die Verdoppelung in der Kiefergegend zusammenhänge mit „irgendwelchen der künstlichen Abschnürung entsprechenden Einflüssen, die die noch nicht determinierten Zellkomplexe des Gesichts stören, und zwar derart, daß es zu einer Teilung der für die Oberkieferanlage bestimmten Zellen und — wie es die Versuche ja zeigen — später zu einer nebeneinander herlaufenden, vollkommenen Ausbildung beider Oberkieferanlagen kommen mußte". Wir möchten darauf hinweisen, daß in dem Satz „Störung der *noch nicht determinierten* Zellkomplexe des Gesichts, derart, daß es zu einer Teilung der *für die Oberkieferanlage bestimmten* Zellen kommt", ein innerer Widerspruch besteht. Schließlich wollen wir daran erinnern, daß wir in den Versuchen *Spemann* wohl zur Erörterung der Duplicitas anterior und posterior Verwendbares finden, aber nichts zur Erklärung der speziellen Frage des doppelten Oberkiefers beim Menschen.

ε) Es ist hier der Platz, eine ganz eigenartige, von *Schlegel* beschriebene Mißbildung bei einem Kalbe anzuführen. Ein äußerlich normal gestalteter Kalbskopf zeigte eine Verlagerung der Zungenspitze in die rechte Seite des offen stehenden Maules, aus dessen linkem Mundwinkel ein überzähliger linker Oberkiefer hervorragte, und zwar beschränkte sich die Verdoppelung lediglich auf den Zwischenkiefer. Der 2. linke Zwischenkiefer lag genau ventral zu dem sonst normal ausgebildeten

linken Zwischenkieferbein und stellte einen gänseeigroßen, von Haut und Unterhaut überzogenen, länglich runden Knochen dar, der mittels eines fingerdicken knöchernen Stieles mit dem normalen linken Zwischenkieferbein verwachsen war. Am oralen Ende dieses überzähligen Zwischenkiefers bildete die Haut einen deutlichen Nasenspiegel, darüber ein für einen kleinen Finger durchgängiges Nasenloch, das 3,5 cm lang war und in der Tiefe blind endigte. Ventral von dem mißbildeten Nasenloch fanden sich knorplige und knöcherne Teile der Nase und Nasenbeine. Der überzählige linke Zwischenkiefer stak wie ein Keil zwischen Ober- und Unterkiefer und verhinderte dauernd das Schließen der Maulhöhle. Wir vermissen in diesem Fall eine nähere Beschreibung des Nasenskeletts, an dem wir Veränderungen erwarten müßten, um so mehr, als nach der Beschreibung der mißbildete Teil weit mehr das Aussehen eines nasenartigen Gebildes, als eines doppelten Zwischenkiefers geboten hat. So erscheint die Deutung der Mißbildung als allein aus dem Zwischenkiefer hervorgegangen als schwierig. Schließlich können wir eine sichere Achsenverdoppelung in dem Fall nicht feststellen.

Dieser Fall von vermeintlicher Zwischenkieferverdoppelung gibt uns auch zugleich den Anlaß, die von *Bumm* gegebene Einteilung der Polygnathie in bimaxillare und bimandibulare Formen einzugehen. *Schlegels* Beobachtung allein genügt schon, um zu zeigen, daß diese Einteilung nicht sämtlichen Arten gerecht werden kann; überdies wird sich später zeigen, daß sie die Formen parasitärer Polygnathie, auf die wir noch eingehen werden, überhaupt nicht aufzunehmen vermag.

ζ) Eine von *Bünte* und *Moral* am Oberkiefer eines Bos taurus als Epignathus beschriebene Mißbildung will *Peckert* als einen sicheren Polygnathus erkennen. *Peckert* erklärt den Unterschied in der Auffassung des Falles damit, daß *Bünte* und *Moral* sich einer neueren Namensgebung bedient hätten, die (nach *Arnold*) autochthone von heterochthonen Epignathi trenne, je nachdem sie von dem gleichen oder einem anderen Individuum stammten. *Peckert* selbst gibt für die Polygnathie die Definition, daß es sich bei dieser um eine Doppelbildung eines Kiefers, eine wirkliche überzählige Unterkieferanlage eines einzelnen Fetus handele, während beim Epignathus die 2. Unterkieferanlage als der Rest eines 2. Individuums eines Parasiten aufzufassen wäre. *Peckert* nennt die Polygnathie also Doppelbildung eines Kiefers und stellt diese schlechtweg der „überzähligen Unterkieferanlage" gleich. Diese Auffassung scheint uns unannehmbar: wir wenden uns gegen die Einschränkung auf den Unterkiefer, denn wir konnten ja im Falle *Bumms* zeigen, daß es Polygnathi gibt, bei denen der überzählige Kiefer ein Oberkiefer ist. Wir wenden uns ferner gegen die gleichwertige Nebeneinanderstellung der Worte „Kiefer" und „Unterkieferanlage". Endlich wenden wir uns gegen die Bezeichnung „Anlage", da wir in reichem Maße voll ausgebildete Kiefer vor uns sehen. Endlich erscheint uns die Gegenüberstellung der doppelten Kiefer und des Epignathus insofern unrichtig, als bei beiden die doppelt gebildeten Teile einem weiteren Individuum angehören.

Wenn *Peckert* schließlich noch den Fall *Bartels* als Epignathie aufführt, so muß dies schärfsten Widerspruch hervorrufen. Wir beziehen uns auf die gegebene Beschreibung, aus welcher klar hervorgeht, daß wir es in diesem Fall mit unzweifelhafter Diprosopie zu tun haben.

Was nun den Fall *Bünte* und *Moral* selbst angeht, so zeigte dieser folgendes: *B.* und *M.* fanden an dem Schädel — sie scheinen nur noch das Skelett zu ihrer Untersuchung zur Verfügung gehabt zu haben — einen normalen linken Oberkiefer, und von ihm durch einen tiefen Gaumenspalt getrennt, den gleichfalls normalen und normal bezahnten rechten Oberkiefer; in den Spalt hinein ragte eine in die Pars perpendicularis des Gaumenbeins ohne scharfe Grenze übergehende 2 cm

breite, länglich gestaltete Knochenplatte. Diese Platte trug an ihrem vorderen unteren Rande 5 in 2 parallelen Reihen angeordnete Zähne vom Typus der Milchbackzähne. Ferner fand sich in einer Höhle der Knochenplatte der Rest eines weiteren Zahnes in Gestalt von Zahnscherben. Wir haben also einen zahntragenden Knochen vor uns, der in eine Kieferspalte hineinragt. Es scheint uns unberechtigt, aus einem derartigen Befunde einen Kiefer herauszudeuten. Die Knochenplatte ist ein Auswuchs eines Gaumenbeins, also sicher kein Oberkieferspross. Sicherlich ist er kein Oberkiefer, denn von dessen Eigenschaften besitzt er nur die Zähne. Ebensowenig ist es möglich, den überzähligen bezahnten Knochen mit irgendwelcher Sicherheit als einen Unterkiefer zu erkennen. Es liegt also hier der häufige Fehler vor, der darin besteht, aus dem Vorhandensein von Zähnen in einem Knochen der Kopfgegend zu schließen, daß dieser Knochen ein überzähliger Kiefer wäre, und weiter darauf die ganze Bildung für einen überzähligen Kopf zu erklären und dann der ganzen Mißbildung die Bezeichnung als einer Doppelbildung zuzuerteilen. Das Vorhandensein von Zähnen ist durchaus kein ungewöhnliches Ereignis, so denke man an das Vorkommen von Zähnen in branchiogenen Zahncysten, die nicht so ganz selten Zähne sogar auf den Schläfenbeinen hervorbringen.

Schließlich erinnern wir noch an einen ganz eigenartigen, von *Sigl* gleichfalls beobachteten Fall eines Teratoms, das dem Schwanze eines Kalbes anhing und Kieferzähne und einen Gaumen so ausgeprägt zeigte, wie man es in echten symmetrischen Doppelbildungen sieht. Wir wollen mit diesen Tatsachen zeigen, wie große Vorsicht die Ausdeutung zahntragender, knöcherner Kieferanlagen erfordert und wie weitgehend die Ähnlichkeit dieser Formen in sicher parasitären Bildungen mit überzähligen Kiefern als abortiven symmetrischen Doppelbildungen sein kann. Hieraus geht hervor, daß für die Annahme einer Doppelbildung immer wieder aufs Nachdrücklichste die symmetrische Lage und die Achsenverdoppelung gefordert werden muß.

Unter diesen Umständen sehen wir uns veranlaßt, den Fall *Bünte* und *Morals* für einen Fall von Epignathie zu erklären, bei dem der Parasit die Gestalt eines aber auch nur kieferähnlichen Gebildes zeigt und den Fall der Epignathusgruppe II von *E. Schwalbe* zuzuerteilen.

II. Asymmetrische Polygnathien.

Wir beanspruchen für die 2. Gruppe polygnather Bildungen, in die wir mit der Besprechung des oben geschilderten Falles von *Bünte* und *Moral* bereits eingetreten sind, ebensowenig eine Sonderstellung wie für die anderen. Wir konnten die Gruppe symmetrischer Polygnathien den Fällen von Duplicitas anterior an die Seite stellen und werden nun diese 2. Gruppe asymmetrischer Polygnathen als Fälle von parasitären Mißbildungen den Epignathi an die Seite stellen und zeigen, daß das einzige Kennzeichen dieser epignathoiden Fälle durch die oft überraschend weitgehende Ähnlichkeit mit Kiefern gegeben ist.

a) Sichere Fälle.

Das beweisen in erter Linie 2 Fälle aus der Sammlung des Veterinärpathologischen Institutes zu Leipzig.

Joest beschreibt diese in seinem Lehrbuch wie folgt:

α, β) Am Kopfe des einen Tieres, eines Kalbes, findet sich eine mediane Oberlippenkieferspalte, an deren einem Spaltrande in den Spalt hineinragend ein einem rudimentären Unterkiefer ähnlicher Epignathus vorgefunden wird. Der

andere Fall zeigt den Epignathus, der einen mit 11 Schneidezähnen ausgestatteten Unterkiefer mit rudimentärer Zunge darstellt, in der Rachenhöhle aus der Choane herausragend. Die Abbildung *Joests* zeigt, wie ungewöhnlich gut der Parasit einen Unterkiefer nachahmt, nur die Lage und die Art der Befestigung sind es, die die Auffassung der beiden Fälle als parasitärer Bildungen erzwingen. Weitere Gewebe bezugsweise Organe des Epignathus würden evtl. auch durch mikroskopische Gewebsuntersuchung zu erweisen sein, der allerdings die Präparate nicht geopfert worden sein werden.

γ) Die Fälle *Joests* haben ein Analogon in einem weiteren Falle *Goubeauxs*, der — an schwer zugänglicher Stelle niedergelegt — mit dem später aufzuführenden Falle *Goubeaux-Bert* verwechselt worden ist. Gegenstand der Untersuchung war ein äußerlich wohl gebildeter Kalbskopf, der in der Mundhöhle neben einer doppelseitigen Gaumenspalte einen gut ausgeprägten überzähligen Unterkiefer mit Schneidezähnen und eine diesem anliegende überzählige Zunge aufwies. Der überzählige Unterkiefer lag links oben seitlich und mit seiner Längsachse senkrecht zu derjenigen des eigentlichen Unterkiefers. Der Parasit war außen mit in die Wangenschleimhaut des Autositen übergehender behaarter Haut bedeckt. Es fand sich ein Stiel für die parasitäre Bildung in Gestalt eines derben Bandstreifens, der von einem abnormen Vorsprung des mittleren Teils der vorderen Fläche der Pars mastoidea des Schläfenbeins zum Ende des rechten Halbbogens des überzähligen Unterkiefers zog. Die Anheftung der parasitären kieferähnlichen Bildung kann verschieden sein, sowohl in bezug auf den Ort als die Art und Weise der Befestigung, ein Umstand, der einzelne Untersucher bewogen hat, ihre Einzelfälle nach der besonderen histologischen Art der Verbindung zu benennen (siehe die Aufstellung von *Lesbre* und *Jarricot*).

δ) Eine fast unmittelbare Anlötung der parasitären Massen am Unterkiefer zeigen die von *Etienne Geoffroy-St. Hilaire* als Hypognathus rupealis und Hypognathus capsula beschriebenen Kalbsmißbildungen. Bei jenem war der Kopf gut und normal entwickelt bis auf den Unterkiefer. Es faßten hier die beiden an ihrem Processus alveolaris mehr als normal gebogenen Hälften des eigentlichen Unterkiefers eine überzählige Mandibula zwischen sich. Dieser steht etwas tiefer als jener. Die linke Hälfte des eigentlichen Unterkiefers trägt 4 Schneidezähne, ebenso der entsprechende halb so große Teil des überzähligen. Der rechte Hauptast ist viel kürzer als der linke und unvollkommen entwickelt. Er hat 4 Schneidezähne und ebenso viele Mahlzähne. Der entsprechende überschüssige ist noch mehr in der Ausbildung zurückgeblieben. Er hat gar keine Schneide-, wohl aber 4 Mahlzähne. Die beiden letzteren Äste grenzen an je eine rundliche Tuberosität, welche die beiden Kondylen darstellen. Der als Hypognathus capsula beschriebene Fall bietet einen etwa entsprechenden Befund. Außerdem hängt hier noch eine kleine hohle Knochenkapsel an den für Kondylen erklärten Tuberositäten an. Diese kleine Knochenkapsel wurde vom Verfasser aus dem Bestreben, von der asymmetrischen Bildung eine Verbindung zur symmetrischen herzustellen, für ein Schädelrudiment erklärt. Der Verfasser verfehlte allerdings selbst nicht, das Objekt stets unter Gebrauch der Beiwörter „sehr mißgestaltet“ oder „sehr unvollkommen“ mit einem Schädel zu vergleichen. Mit diesem hatte die Bildung in der Tat auch nur die Eigenschaft gemeinsam, daß sie eine hohle Knochenbildung darstellte, an der einige Gefäßfurchen nachweisbar waren. Von Hirngewebe scheint auch nicht die Spur vorhanden gewesen zu sein.

ε) Die Schwere der angehefteten parasitären Massen scheint in einzelnen Fällen die Haftstiele zu Bändern ausgezogen zu haben. Ich führe hier *Auzias Turenne* an. Er hat nach *Isidore Geoffroy-St. Hilaire* bei der Untersuchung eines solchen Stieles, durch den ein überzähliger „sehr unvollkommen entwickelter

Kopf" an der Unterseite des Kopfes einer Kuh befestigt war, festgestellt, daß dieser Stiel nur aus Muskulatur bestand. *Isidore Geoffroy-St. Hilaire* (der Sohn *Etiennes*) richtete für diesen Fall, dessen nähere damals in Aussicht gestellte Beschreibung noch heute aussteht, innerhalb der Polygnathie eine besondere Gruppe, die Myognathie, ein. So schleppt sich nun dieser ungenügend beschriebene Fall bis heute mit seinem stolzen Namen durch das Schrifttum. Der geweblichen Zusammensetzung ihres Haftstiels verdanken sodann auch die „Desmiognathi" ihre Benennung.

ζ, η) Es sind dies 2 von *I. G.-St. Hilaire* beschriebene Fälle, die Kühe betrafen. Die sehr unvollkommenen Köpfe hingen am Halse bzw. am Brustbein befestigten hauptsächlich bindegewebigen Bändern. Diese überzähligen Köpfe stellten ganz unkenntliche Massen dar, die teils von Fell und teils von Mundschleimhaut überzogen waren. Der eine zeigt allerdings eine rudimentäre Zunge und Zähne, während im anderen Falle eine Unterlippe und ein Unterkiefer mit 8 Schneidezähnen erkennbar gewesen sein soll. Diese Fälle sind, wie die vorher genannten, als parasitäre Doppelbildungen aufzufassen, zählen aber wegen ihrer Befestigung an Hals und Brust nicht mehr zu den Epignathi. Wir betonen nochmals, daß wir den Befund von kieferähnlichen Gebilden nicht für entscheidend für die Benennung als Polygnathus auffassen, und glauben aus den Bezeichnungen „unkenntliche Massen" schließen zu können, daß noch ausgedehnte andere parasitäre Massen, deren Natur mangels mikroskopischer Untersuchungen nicht mehr geklärt werden können, vorgelegen haben.

Es ist dies das Material, das uns das Schrifttum abgesehen von den letzten beiden Fällen über parasitäre Bildungen am Kopfe liefert, die dadurch ausgezeichnet sind, daß an ihnen kieferähnliche Gebilde besonders hervorstechend ausgeprägt sind. Sie zählen zu der 2. Gruppe der Polygnathen, die die asymmetrischen Doppelbildungen vereinigt. Man könnte, dem Beispiele *Schwalbes* bei den Epignathi folgend, eine Gruppeneinteilung dieser asymmetrischen Polygnathen vornehmen. Doch ist dem die noch geringe Anzahl von sicheren Fällen im Wege.

b) Kritik von zweifelhaften oder unvollkommen beschriebenen Fällen von asymmetrischer Polygnathie.

Es bleiben einige teils unvollkommen beschriebene, teils zweifelhafte oder schon von früheren Forschern abgelehnte Fälle dieser Gruppe zu beschreiben. Mit welcher Hartnäckigkeit sich fälschlich als Polygnathi beschriebene Mißbildungen im Schrifttum erhalten können, soll die Beschreibung eines 1863 von *Goubeaux* mitgeteilten Falles zeigen, den wir der Arbeit *Hübners* entnehmen:

α) Als Übergangsform zwischen Polygnathus und Duplicitas anterior wollen *Lesbre* und *Jarricot* einen 1863 von *Goubaux* und 1864 (nicht 1884, wie *Hübner* schreibt) von *Bert* beschriebenen Ochsen betrachten: vom mittleren Teil der Stirn entspringen 2 wohlentwickelte Hörner, unter denen sich eine rudimentäre Schnauze und seitlich davon 2 überzählige Augenhöhlen befinden. Die Nase hat 3 Flügel und 3 Nasenlöcher, von denen das mittlere aus zweien hervorgegangen zu sein scheint.

Goubaux beschrieb das Tier allein, und zwar wie folgt:

Die etwa 15 Monate alte Kuh aus dem Besitz des Pariser Hippodroms war sehr kräftig und völlig wohlgebildet bis auf den Kopf. Die Stirn trug 2 Hörner von ge-

wöhnlicher Größe und Lage. 2 weitere Hörner, die ziemlich lang waren und nach außen und oben gerichtet standen, entsprangen von einem kleinen in der Höhe der Augen gelegenen Höcker. Unter ihm befindet sich ein kleiner warzenförmiger Körper, der, wie die ganze umgebende Haut, mit Haaren bedeckt ist. Rechts und links liegen freie Augenlider mit Wimpern an ihren Rändern, und weiter unter ihnen befinden sich Reste je eines weiteren Lides. Der in die Spalten eingeführte Finger tastet keine Spur eines Augapfels. Die Nasenlöcher sind in der Dreizahl vorhanden. Die äußeren sind wohlgeformt. Das mittlere scheint aus der Verschmelzung zweier hervorgegangen zu sein.

Bert beschrieb das Tier 1864 nochmals und lehnte bereits damals die Auffassung als Polygnathus entschieden ab, da von einem überzähligen Kiefer keine Spur vorhanden wäre. Er erörtert nur noch die Frage, Duplicitas anterior oder parasitäre Mißbildung. Uns scheint das letztere in diesem Falle vorgelegen zu haben.

β) Im Museum für Naturkunde zu Bordeaux befindet sich eine von *Kunstler* und *Chaine* untersuchte Mißbildung, die wir nach *Lesbre* und *Jarricot* wie folgt beschreiben: Spaltung von Kiefer und Zunge, von den beiden Unterkieferkörpern ist der rechte schief unter den linken geschoben. Jeder hat eine normale Arkade von Schneidezähnen und eine normale Unterlippe. Aus der Spalte hängt ein langer, mit Fell bekleideter Anhang nach unten. In ihm finden sich 2 lange, flache Knochenstäbe, die sich oben auf die unteren Seiten der Unterkieferbögen senkrecht aufstellen und unten in einer überknorpelten faustgroßen Masse spitz zusammenlaufend endigen. In ihrer Mitte tragen die beiden Knochenstäbe je eine kurze Reihe Mahlzähne, die von Zahnfleisch umgeben sind. Die untenliegende Spitze des im Ganzen kegelartigen Gebildes ist ein an die beschriebene überknorpelte Fläche gelenkartig angefügtes Knochenstück, auf dem eine Reihe Schneidezähne aufsitzt. Der Befund in diesem Falle läßt an denjenigen bei *Gisep* (vgl. unten) denken, wenngleich der hier gelenkig angegliederte Parasit keine Merkmale zeigt, die erlaubten, ihn als Ober- oder Unterkiefer zu erkennen. Schließlich dürften die nach unten gestellten Knochenspäne nur mit Vorsicht als mediale Äste doppelter Unterkiefer erklärt werden, wenn diese Vermutung auch durch die im Ganzen symmetrische Anordnung, das Vorhandensein von Backzähnen und einer Zunge (die wohl nicht als gespalten, sondern als in der Spitzengegend verdoppelt aufzufassen ist) diese Annahme stützen.

γ) Erheblichere Schwierigkeiten macht der Versuch, den Befund an einem 8 Monate alten Kalbe zu beurteilen, den *Lesbre* und *Jarricot* gleichfalls beobachteten. Die Angabe, daß dieses Tier, wie die beiden anderen Fälle *Lesbres* und *Jarricots* als Präparat im Museum für Naturkunde zu Bordeaux aufbewahrt würde, wie sie in Schrifttum immer wieder gemacht wird, ist irrig (s. u.). Das Tier wies über dem linken Nasenloch eine kleine überzählige Schnauze mit einem kleinen blind endigenden 3. Nasenloch auf. Vom Kinn hing eine sehr große, dem Tier bis an die Knie reichende, mit Fell umkleidete Geschwulst herab, an dessen Oberfläche sich 2 ausgeprägte Mundhöhlen, mit reichlich bezahnten — oben liegenden — Unterkiefern fanden. *Lesbre* und *Jarricot* erklärten die Geschwulst nach dem Palpationsbefund für einen mißbildeten Kopf mit 2 überzähligen Kiefern. Sie gaben dem Fall den Namen „Bihypognathodyme" und sagten, es hätten 2 Verdoppelungen nebeneinander stattgefunden. *L.* und *J.* konnten jedoch nur den Besichtigungs- und Betastungsbefund wiedergeben, da sie das Tier während des Lebens untersuchten. Eine anatomische Untersuchung stellten sie erst für den Fall des Ablebens des Tieres, für den ihnen der Besitzer den Kadaver zur Untersuchung versprochen hatte, in Aussicht. Die Beschreibung dieser konnten wir aber im Schrifttum nicht finden. Aus diesem Grund erscheint uns die Behauptung, daß das Tier sich im Museum befinde, nicht gerechtfertigt.

Unserer Ansicht nach ist eine wirklich abschließende Beurteilung des Falles überhaupt nicht möglich. Eins scheint uns jedenfalls sicher: es ist keinesfalls erwiesen, daß der ungewöhnlich große Parasit nur einen Kopf darstellt, und zweitens daß das Tier die Polygnathie nur als Teilsymptom im Rahmen einer weit ausgedehnteren Mißbildung aufgewiesen hat; denn die Kiefer machen in dem großen Komplex der parasitären Bildung nur einen verschwindend geringen Teil aus. Uns scheint auch keine Notwendigkeit vorzuliegen, hier aus den überzähligen Kiefern ähnlichen Gebilden auf eine Dreifachbildung schließen zu müssen. Unseres Erachtens ist die bildnerische Fähigkeit einer derartigen parasitären Masse so hoch zu veranschlagen, daß sie genügen müßte, um das Vorhandensein auch zweier kieferähnlicher Bildungen zu erklären. Wir sind dabei nicht ohne Beispiel in der Literatur. Denn *Schwalbe* führt in seinen beiden ersten Gruppen der Epignathi Fälle auf, bei denen die Parasiten eine noch weit großartigere Ausbildung zeigen. Inwiefern der Schluß von einem Kiefer auf einen Kopf unberechtigt erscheint, haben wir bereits dargelegt.

δ) Fernerhin nennen wir den von *Seiler* beschriebenen Fall eines totgeborenen Knaben. Dieser war durch Polydaktylie, Epispadie, eine Oberlippenspalte und durch eine hochgradige Mikrognathie verunstaltet. Die Zunge war völlig unbeweglich, die Unterkieferhälften statt durch eine Synchondrose synostotisch verbunden. Es fand sich nun ein 2. Unterkiefer, der die Form des eigentlichen nachahmend hinter dem Körper des mikrognathen Unterkiefers lag. Er ist mit der Spina mentalis interna verwachsen; er ist seitlich vom Unterkiefer getrennt und stellt eine 1 mm starke und 3—4 mm breite Knochenbildung dar, die beiderseits bis in die Gegend des Angulus mandibulae reichte und dort den gleichen Winkel bildete, wie der eigentliche Unterkiefer. Die beiden überzähligen Teile endigten in je einem überknorpelten Knöpfchen. Sie hatten jeder eine Art Foramen mandibulae mit einer Lingula. In dem überzähligen Kiefer wurde ein Zahnsäckchen sicher nachgewiesen. Es kann kaum gezweifelt werden, daß wir 2 überzählige, kieferähnliche symmetrisch angelegte Bildungen vor uns haben. Gegen die Annahme einer symmetrischen Dignathie spricht nun das Verhalten der Zunge. Wenn wir auch bei dieser eine schwere Verbildung feststellen, aus der wir folgern möchten, daß die Vorgänge, die die Zunge derartig verunstaltet haben, es auch waren, die sie daran hinderten, zu der bei der Dignathie typischen Ausbildung zu gelangen, können wir nicht umhin, dem Falle eine Sonderstellung einzuräumen. Als weitere Stütze unserer Vermutung, daß in diesem Falle besondere Umstände die übliche Ausbildung einer symmetrischen Polygnathie verhindert haben, kann der Umstand angesehen werden, daß die Kiefernhälften synostotisch vereinigt waren, ein Umstand, der auf die Entwicklung in der unteren Gesichtshälfte zweifelsohne nicht ohne Einfluß gewesen ist. Den Fall als Stütze der Sprossungstheorie zu verwerten, scheint uns jedenfalls kein Grund vorzuliegen, denn gerade die hinteren oberen Teile sind frei. Von einer Verbindung zu dem eigentlichen Kiefer, von dem die Aussprossung hätte stattfinden müssen, kann man nur in der Gegend der Innenseite der Symphyse des eigentlichen Unterkiefers sprechen. Dieser Gegend kann unter den vorliegenden Verhältnissen eine derartige Aussprossung jedoch nicht zugeschrieben werden. Wir vermeiden es jedoch, den Fall unter den unzweifelhaften symmetrischen Polygnathen aufzuführen, weil es zu einer eigentlichen Achsenverdoppelung in diesem Falle nicht gekommen ist.

ε) Weiter will *Seiler* in einem von *Vrolik* beobachteten Fall die Andeutung einer Doppelbildung bemerkt haben. Die Nachprüfung ergibt, daß er hierbei auf erbsgroße, beiderseits an den Kieferwinkeln sitzende zapfenartige Knochenvorsprünge eines mikrognathen Unterkiefers abzielt. Uns erscheint selbst der Ausdruck „Andeutung“ für einen derartigen Befund unberechtigt.

ζ) *Israel* beschrieb einen Fall von Verdoppelung der linken Unterkieferhälfte bei einem Neugeborenen. Bei Durchsicht des Originals finden wir nun, daß auf der Seite der sogenannten doppelten Unterkieferhälfte, die durch einen aufsteigenden Ast vertreten wird, gerade dieser aufsteigende Ast an dem eigentlichen Unterkiefer fehlt. Eine andere Frage stellt eine in diesem Falle vorhandene parasitäre Mundhöhle dar. Die Erörterung dieses Befundes gehört jedoch nicht hierher. Es wäre nur zu bemerken, daß dieser Fall, den man nach *Lesbre* und *Jarricot* als einen Stomodymen bezeichnen könnte, keine sichere Kieferverdoppelung aufweist. Dieser Befund ist deshalb bemerkenswert, weil die französischen Forscher die von uns als symmetrische Form der Polygnathie des Unterkiefers bezeichnete Dignathia inferior als Stomodymie bezeichnen, während wir bei unseren echten Dignathien stets einen einfachen Mund vorfanden.

η) Bereits *Ahlfeld* wies die Behauptung *Magitóts* zurück, daß der Fall *Gilles* ein Polygnathus wäre, so daß wir nach der Nachprüfung der Originalarbeit *Ahlfelds* und *Gilles* alles zu Sagende bereits bei *Ahlfeld* vorfanden und somit auf diesen Verfasser verweisen können.

ϑ) Das gleiche gilt für den Fall *Hoffmanns*, den *Ahlfeld* gleichfalls nachprüfte.

ϰ, λ, μ) Die Nachprüfung der Fälle *Rippmanns*, *Faucons* und *Verneuils* findet sich bereits bei *W. Meyer* so eingehend, daß wir auf ihn verweisen müssen.

III. Kombinationsformen symmetrischer und asymmetrischer Polygnathie.

Sie umfaßt nur einen einzigen Fall von Verbindung einer symmetrischen und asymmetrischen (epignathoiden) Form der Doppelbildung, die uns beschäftigt.

α) *Gisep* beschrieb einen kieferähnlichen Parasiten in dem Raum zwischen den Bögen eines doppelten Unterkiefers, d. h. eine Verbindung beider Formen von Polygnathie oder besser eine von Duplicitas anterior mit einer parasitären Mißbildung in der Verschmelzungszone, einen Fall, der dem Fall *Schwalbes* von Kombination einer Epignathie mit einer Polygnathie ähnelt. Das von *Gisep* untersuchte Tier war ein Kalb, das eine Verdoppelung des Unterkiefers und der vorderen Teile der Zunge aufwies. Die Unterlippe war tief gespalten und aus der Spalte heraus hing ein doppelfaustgroßes kolbiges Gebilde, das *Gisep* als einen plumpen Oberkiefer mit hartem Gaumen erkannte. Der stark verunstaltete überzählige Oberkiefer war an seiner hinteren unteren Fläche durch ein Gelenk mit einem Schneidezähne tragenden Knochenstück verbunden, das unter dem Einschnitt der Unterlippenspalte liegend die vorderen Enden der beiden Unterkieferbögen verband. Der Umstand, daß dieses als Kopula aufzufassende Knochenstück selbst und daß die beiden Unterkieferbögen jeder mehr Zähne als normal enthielt, wie die symmetrische Anordnung der Teile nebst der Verdoppelung des oralen Zungenteils, begründen die Annahme einer Dignathia inferior, der Unterkieferform der symmetrischen Polygnathie. Besonders wertvoll ist der Fall durch das Vorhandensein eines oberkieferähnlichen Parasiten. Er ist dadurch einzigartig im Schrifttum.

Wir lassen offen, ob der von uns, da unvollständig untersucht, nicht bestimmt irgendeiner Form von Polygnathie zugeordnete Fall von *Lesbre* und *Jarricot* bei dem 8 Monate alten Kalbe vielleicht in ähnlicher Weise aufzuklären wäre.

Anhang: Otognathie.

Schließlich ist es fraglich, ob die eigenartige, nicht seltene Mißbildung, die gewöhnlich als Otognathie bezeichnet wird, zu den Polyg-

nathien gehört. Die klassische Beschreibung der Otognathie stammt von *Gurlt* und muß etwa wie folgt lauten:

Ein sonst regelmäßig gebildetes Individuum (meist handelt es sich um Schafe, stets jedoch um Tiere) hat am Grunde eines seiner Ohren einen kleinen, überzähligen Unterkiefer mit 1—3 Schneidezähnen und einer kleinen Unterlippe, bisweilen eine kleine Zunge und dann eine überzählige Öffnung (Mund), die zur Rachenhöhle führt. In den 10 ersten Fällen *Gurlts* befand sich der parasitäre Unterkiefer 7 mal rechts, 2 mal links, 1 mal lag ein abgeschnittener Unterkiefer vor, dessen Lage unbekannt blieb. 2 mal fanden sich 3, 6 mal 2 und 3 mal 1 Schneidezahn auf dem kleinen Unterkiefer. 5 mal fand sich der kleine Mund mit der Verbindung zur Rachenhöhle. Bei diesen Fällen war die Ohrmuschel gespalten, während sie sonst stets regelmäßig war. Die Mißbildung störte die damit behafteten Tiere nicht besonders. Aus der kleinen Öffnung dringt, falls vorhanden, gewöhnlich beim Schlingen etwas Speise hervor. Ist sie sehr eng, entleert sie meist nur Speichel. Der kleine Unterkiefer gleicht einem normalen nur sehr wenig, denn er besteht meist aus einem 2—3 cm langen, nach oben konkaven und nach unten konvexen platten Knochen mit zwei spitzigen Enden. In ihm finden sich die wie sonst mit „Zahnfleisch" umgebenen Zähne in kleine Alveolen eingekeilt. Das hintere Ende wird stets durch Muskelbündel oder Bandfasern mit dem Ohr und dem eigentlichen Unterkiefer verbunden. Der überzählige Unterkiefer hat eine besondere Muskulatur. Der vordere Bauch des M. digastricus ist von dem hinteren völlig getrennt. Seine Sehne geht rückwärts an den parasitären Unterkiefer, während der Muskelbauch wie gewöhnlich am normalen Unterkiefer befestigt ist. Von der Zwischensehne des M. digastricus gehen 2 kleinere Muskeln aufwärts und rückwärts, um in einem spitzen Winkel zusammenstoßend am überzähligen Unterkiefer anzusetzen. Endlich entspringt ein kleiner Muskel an der äußeren Fläche des großen Zungenbeinhornes und geht unter der A. maxillaris externa zum überzähligen Unterkiefer. Ein Ast des N. temporalis superficialis und der A. maxillaris externa dringen in ihn ein. Die kleine Unterlippe gleicht der normalen auch dadurch, daß sie einen halben Ringmuskel aufweist. Sie erhält einen Ast vom N. facialis und der A. temporalis superficialis. Sie hat Äste von A. und N. lingualis, besitzt deutliche Geschmackswärzchen und ihre Spitze ist meist mit dem überzähligen Unterkiefer fest verwachsen. Ist ein überzähliger Mund vorhanden, so steht er durch den kurzen, mit Schleimhaut ausgekleideten Kanal mit der Rachenhöhle in offener Verbindung. Die Öffnung befindet sich hinter dem Gaumensegel, das auf der Seite der Einmündung stets einen Ausschnitt hat. Die Casuistik dieser Mißbildung ist eine verhältnismäßig reiche. An ihr ist auffällig, daß sämtliche Fälle eine ungewöhnliche Ähnlichkeit aufweisen. Die

Unterschiede erstrecken sich nur auf die Zahl der Zähne und auf das Vorhandensein des Zugangs zur Rachenhöhle. Niemals sind Fälle beobachtet worden, die geeignet wären, morphologische Reihen zu andersartigen Mißbildungen herzustellen. Wir können uns daher darauf beschränken, nur die Namen der Verfasser zu nennen, deren Arbeiten wir durchsahen. Es sind dies: *Meyer, Otto, Rosziczewski, Tempel, Lesbre* und *Forgeot, Fulde, Schütz, Joly, Dareste, Kraabbe* und ein anonymer Fall in Streits Schlesischen Provinzblättern (1828).

Das Schrifttum weist schließlich noch 2 Fälle auf, in denen sich die Mißbildung unter beiden Ohren fand. Den 1. Fall dieser Art beschrieb *Gurlt*. Bei einem Lamm findet sich unter jedem Ohr ein kleiner überzähliger Unterkiefer, jeder mit 3 Schneidezähnen, einer kleinen Zunge und einer Unterlippe versehen. Beiderseits besteht ein Zugang zur Rachenhöhle. Den anderen Fall verdanken wir *Lesbre* und *Forgeot*. Er gleicht dem vorgenannten ganz.

Wir sagten bereits, daß wir bei dieser Mißbildung des wichtigsten Hilfsmittels in der Beurteilung und Klassifizierung von Überzahlbildungen, nämlich der Möglichkeit, eine morphologische Reihe aufzustellen, entraten müssen. Eine „Achsenverdoppelung" hat nur *Tempel* in seinen Fällen gesehen. Sie betrug aber nur wenige Grade. *Tempel* konnte seinen Befund allerdings dadurch stützen, daß er die noch aus *Gurlts* Zeiten aufbewahrten Präparate nachprüfte und an ihnen die gleiche Abweichung der Achse des eigentlichen Kopfes nach der der Mißbildung abgewandten Seite feststellen konnte. Wir hätten darin ein nicht unwichtiges Merkmal einer Doppelbildung. Für diese Auffassung spricht freilich auch noch das Verhalten der Nerven und Gefäße, die in den Fällen in denen sie präpariert wurden, weitere Anhaltspunkte für die Auffassung des überzähligen Knochens als eines Unterkiefers lieferten, indem sie sich mit diesem in typischer Weise verbanden. Schließlich spricht für die Auffassung der Otognathie als Doppelbildung das Verhalten der Zunge. Wir finden — besonders *Joest* hat dieses abgebildet — eine hinten seitlich von der Zunge wie ein Sproß abgehende Nebenzunge von typischer Gestaltung und typischem Aufbau. Die Mißbildung ist aber jedenfalls keine äquale, denn die Teile stehen zueinander in dem Verhältnis des Autositen zum Parasiten.

Gegen die Auffassung der Otognathie als einer Doppelbildung spricht der Befund, daß man den Unterkiefer stets syndesmotisch, niemals synostotisch oder synarthrotisch angeheftet fand. Sodann würden gegen die Auffassung *Tempels* die von *Schütz* und *Rosziczewski* erhobenen Befunde des gleichzeitigen Vorkommens von Otognathie und offenem Zusammenhang mit der Rachenhöhle dafür geltend zu machen sein, wir könnten es bei der Otognathie mit Bildungen zu tun haben, die den in dieser Gegend ja auch nicht seltenen branchiogenen Fisteln und Cysten,

die ja oft genug bezahnt sind, nahe ständen. Endlich kämen noch Entstehung durch einfaches Aussprossen der kieferähnlichen Teile aus dem Kieferbogen — etwa vergleichsweise wie überzählige Finger bei der Hyperdaktylie — in Frage, also gleichfalls ein Vorgang, der mit irgendwelcher Form der verkümmerten Doppelbildung nichts zu tun hätte.

Wenn wir auch selbst meinen, daß die Gründe *Tempels* gewichtiger als die seiner Gegner, bezugsweise als andere Auffassungen erscheinen, wollen wir es mangels eigenen Materials vermeiden, auf die Frage der besonderen Deutung der Otognathie einzugehen. Sicher wird, da diese Mißbildung, wie gesagt, nicht allzu selten beobachtet wird, eine spätere Untersuchung Klarheit bringen.

Nach unseren obigen durch das von uns analysierte Material gestützten Darlegungen ergibt sich für eine allgemeine Betrachtung der Einteilung der Polygnathen folgendes:

1. Die Unhaltbarkeit der von den französischen Gelehrten aufgestellten Klassifikation.

2. Die Einteilung der Polygnathen in 3 Gruppen:

a) die Polygnathen als Form der symmetrischen Doppelbildung,

b) die Polygnathen als Form der asymmetrischen oder besser parasitären Doppelbildung,

c) Kombinationsformen.

Wenn wir der an sich immerhin nicht geringen Gesamtreihe einen weiteren zur Gruppe b gehörigen Fall vom Schwein anfügen, so tun wir das in erster Linie deswegen, weil die epignathoide Mißbildung sich hier in einer ungewöhnlich auffallenden Art darstellt. Unsere Beobachtung zeigt eine mit Sicherheit als überzähligen Unterkiefer anzusprechende Bildung, die genau in der Mittellinie dem Gesichtsschädel (den Nasalia) des Schweines aufsitzt und so schon äußerlich die Besonderheit des Falles ohne weiteres hervorhebt.

Den zuvor von *L. Pick* untersuchten Fall erhielt Prof. *L. Pick* durch den Direktor der städtischen Fleischbeschau Herrn Dr. *Schmey*.

Dieses jetzt in natürlichen Farben nach *L. Pick* konservierte Präparat ist ein 16 cm langer, 16 cm breiter und 14 cm hoher, vorderer, oberer Teil eines Schweinekopfes. Seine Grenzen bilden vorn die Rüsselscheibe, unten der Gaumen, seitlich die Backen nebst den Augen und hinten eine frontale Sägeschnittebene, die eben die Stirnlappen des Großhirns und die letzten Backzähne trifft.

Die querovale Rüsselscheibe mißt 7,5 zu 6 cm und zeigt das gewöhnliche Aussehen. Gaumen normal. Schleimhaut wohl gefältelt und, um das besonders hervorzuheben, frei von der Andeutung eines Restes einer amniotischen Verwachsung. Beiderseits je 11 typisch ausgebildete Zähne in gewöhnlicher Anordnung, von denen die Prämolaren und Molaren deutliche Kauspuren aufweisen.

Die genannte frontale Sägefläche hat die Schädelhöhle so eröffnet, daß am Präparat die Vorderpole der vorderen Schädelgrube als eine mit perlmuttglänzender Dura ausgekleidete Grube von 4,5 cm Breite, 4 cm Höhe und 2,5 cm Tiefe verbleiben. Schädelhöhle in diesem Gebiet völlig abgeschlossen. In der Tiefe der

Grube haftet ein unmittelbar an die Dura tretender, 3,5 cm langer, mäßig derber, fettgewebig erscheinender, gelblicher, freier Strang von 1,1 cm größter Breite und 3 mm größter Dicke. Er scheint bei dem Sägeschnitt auf dem Schlachthof hirnwärts durchtrennt worden zu sein, so daß seine hinteren Verbindungen der Untersuchung nicht zugänglich sind. An der Ansatzstelle ein weiteres Vordringen der gelblichen Gewebsmassen über die Dura hinaus und somit eine Verbindung mit dem außenliegenden, mißbildeten Teil nicht nachweisbar. Schädelknochen in diesem ganzen Bereich fest und ihr Zusammenhang ungestört. Bei der *mikroskopischen* Untersuchung erwies sich der gelbliche Strang als aus faserigem Bindegewebe, Fettgewebe und Inseln von Gliagewebe mit eingelagerten, pyramidenförmigen Großhirnrindenzellen zusammengesetzt. Letztgenanntes Gewebe findet sich nur spärlich, Reste von Mark wurden nicht nachgewiesen. Die von der frontalen

Abb. 1. Polygnathus supranasalis parasiticus beim Schwein.

Sägefläche getroffenen hinteren Teile der Nase und Kieferhöhlen wie die der Augenhöhlen zeigen das gleiche Verhalten, wie es dieselben Teile auf Vergleichsschnitten der Köpfe normaler, gleichaltriger Tiere an derselben Stelle zeigen.

Der mißbildete Teil besteht aus einer etwa mannsfaustgroßen Bildung, die zwischen den Augen teils oberhalb, teils unterhalb der Verbindungslinie dieser dem Nasenrücken aufsitzt. Skeletotopisch sind die Grenzen der Haftung durch folgende Linien gegeben: Die obere hintere Grenze bildet eine zwischen dem mittleren und oralem Drittel der Stirnbeine beiderseits gezogene Linie, die seitlichen Grenzen entsprechen etwa der Kante, die durch die Nahtlinie zwischen den Stirn- und Tränenbeinen und ferner zwischen Nasenbeinen und Oberkieferbeinen plus bzw. Incisivum gebildet wird. Nur im Gebiet der vorderen oberen Kante zwischen Nasale und Oberkiefer greift die Grenze um etwa Fingerbreite über diese Kante auf das Oberkieferbein lateralwärts über. Die vordere Spitze der Mißbildung entspricht etwa den Spitzen der Nasenbeine.

Offenkundig ist die Mißbildung aus 2 Teilen zusammengesetzt, die ohne scharfe Grenze ineinander übergehen, nämlich einer kranialwärts gelegenen etwa gänseeigroßen prallen ellipsoiden mit einer Abschnittfläche auf dem Nasenrücken aufsitzenden Geschwulst und einer vor und unter dieser befindlichen, horizontal liegenden, flach pyramidenförmigen Bildung mit nach vorn gerichteter Spitze. Ihre größte kranialwärts liegende Breite beträgt 8 cm, ihre Längenausdehnung etwa 8,5 cm. Die Pyramidenspitze, die durch eine Art freien Bürzels dargestellt wird, liegt fast der Hinterfläche der Rüsselscheibe an.

Die gänseeigroße, pralle, nicht schwappende Geschwulst zeigt eine von links oben hinten nach rechts unten vorn verlaufende, die Mittellinie leicht schräg kreuzende Längsachse. Diese mißt 7 cm. Größte Breite 5,5 cm, Höhe etwa 5 cm. Die Bildung ist mit stark behaarter Haut bedeckt, die glatt gespannt und über der Geschwulst unverschieblich ist. Konsistenz am formalingehärteten Präparat derb. Auf ihrer Unterlage die Geschwulst unverschieblich. Ein durch das gesamte Schädelstück gelegter medianer Sägeschnitt geht links ganz dicht an der Nasenscheidewand vorbei, läßt im übrigen alle fraglichen Verhältnisse unschwer übersehen. Auf dem Schnitt die ellipsoide Masse rein fettgewebig und von deutlich verdünnter Haut überzogen. Die nach diesem makroskopischen Habitus des Gebildes auf eine Fettgewebsgeschwulst zu stellende Diagnose wurde durch die mikroskopische Untersuchung bestätigt.

Der andere Teil der Mißbildung zeigt, am zusammengelegten Schädel betrachtet, eine unregelmäßigere Gestalt. Seine hintere Grenze geht, wie schon erwähnt, unscharf in die Außenfläche des Lipoms über. Von dort entspringen 2 etwa 5 cm lange flache, mit Borsten besetzte Hautwülste, deren Umrisse seitlich in den Nasenrücken unscharf übergehen. Dann werden nach vorn hin die Wülste im sanft nach auswärts und mit leicht konkaver Einbuchtung nach oben verlaufenden Bogen auf einer Strecke von 4 cm deutlicher abgesetzt und gehen hier nach keulenförmiger Anschwellung in den dicht dahinter gelegenem gleichfalls schon genannten Bürzel ineinander über. Der Dickendurchmesser der Wülste beträgt hinten (kranialwärts) etwa 2 cm; im mittleren Teil etwa 1 cm, um dann auf $1^1/_2$ cm gegen den Bürzel hin anzuschwellen. Der Bürzel entspricht einer schnell eintretenden Verschmälerung. Im Ganzen entspricht diese untere, nach vorn gelegene Abteilung der Mißbildung einem horizontalliegenden gleichschenkligen Dreieck, dessen Grundfläche der Übergang in das Lipom darstellt. Diese Linie mißt etwa 8 cm. Indem sich die mittleren keulenförmigen Abschnitte der Wülste aneinanderlagern und verschmelzen, wird zwischen ihnen und dem vorderen Umfang der ellipsoiden Geschwulst wiederum ein gleichschenkliges Dreieck abgeteilt, dessen Grundfläche wiederum kranialwärts liegt. Auf der Höhe der den Schenkeln dieses Dreiecks entsprechenden Wülste geht die mit Borsten besetzte Haut unmittelbar in zarte, rötlich gefärbte, leicht gefaltete Schleimhaut über. Diese Übergangslinie ist leicht und unregelmäßig gekrümmt.

Die Wülste selbst im ganzen von fester Konsistenz. Ihre Hautbedeckung auf den darunter liegenden Massen ebenso unverschieblich wie die ganzen Massen auf ihrer knöchernen Unterlage. Auf dem Schnitt unter der Haut nur noch eine weitere Gewebsschicht erkennbar, und zwar das gleiche Fettgewebe, wie es die pralle ellipsoide Geschwulst zusammensetzt.

Die Grundfläche des zweiten zwischen den Wülsten eingeschlossenen, horizontal gelegenen Dreiecks hat längs der Haftlinie des „Lipoms“ etwa 5 cm Länge. Die durch die medialen Ränder der Wülste gebildeten Seitenschenkel messen je etwa 4,5 cm. Spitze des Dreiecks liegt auf der Höhe des durch den Zusammenfluß der Wülste gebildeten Körpers. Schleimhaut seines Grundes auf dem darunterliegenden knochenharten Gewebe unverschieblich. Nach alledem entspricht das

ganze Verhalten der Wülste mit ihrem Übergang von Haut zu Schleimhaut und ihrer Gesamtgestalt etwa dem, was wir an der Unterlippe zu sehen gewöhnt sind.

Die Analogie wird durch folgendes Verhalten noch sprechender. An der Grenze zwischen mittlerem und vorderem Drittel des schleimhäutigen Dreiecks steht beiderseits der Mittellinie etwa 0,5 cm von ihr entfernt je ein spitziger Zahn. Beim Eintritt in die Schleimhaut sind die Achsen der Zähne von oben medial vorn nach hinten unten lateral gerichtet. Die beiden Zähne sind in der darunterliegenden knöchernen Masse unverrückbar befestigt. Sie sind im ganzen leicht bogig mit der Konvexität nach vorn gekrümmt und ragen aus der Schleimhaut je 1 cm weit hervor. An dem weißgelblichen Zahnhals zeigen sie einen eiförmigen Querschnitt. Der Zahnkörper ist über dem Hals etwas verbreitert. Die Kronen bläulich-weiß, sehr hart, spitzig, meißelförmig. In der Krümmung und im Aussehen der Kronen entsprechen sie somit ehestens den unteren Eckzähnen des Schweines, den sogenannten Eberzähnen.

Auf dem sagittalen Sägeschnitt ist weiterhin folgendes ersichtlich: Die untere Grenze bildet der harte Gaumen, der Knochen und Schleimhaut ganz dem normalen Zustand entsprechend zeigt. Aufbau- und Größenverhältnisse der Nasenhöhle ganz die üblichen. Nasenscheidewand selbst und das knöcherne Dach der Nasenhöhle frei von Veränderungen.

Dagegen das Lageverhältnis von Os frontale und nasale völlig gestört. Wir finden nicht wie sonst eine schmale, sanft geschwungene, 3—5 mm starke Linie, die durch den Medianschnitt der aneinander gefügten Ossa frontalia und nasalia gebildet wird und auch nicht den stumpfdreieckigen Schnitt der Stirnhöhle. Der Schnitt zeigt hier vielmehr vom Os frontale nur 3 cm, danach endet es frei und es ist nun so die gesamte Masse der Mißbildung zwischen das frei aufhörende Frontale und das frei beginnende Nasale eingeschoben, daß sie auf dem Sägeschnitt gewissermaßen den gesamten Raum der Stirnhöhlen einnimmt.

Als Grundlage der Masse zeigt sich nun ein platter Knochen, der den Nasenbeinen aufliegt und spitzige Keilform besitzt. Die Schneide des Keils liegt vorn auf den Nasalia, die Basis, bis 2,5 cm Höhe anwachsend, steht in der Lücke zwischen Frontale und Nasale. Knochen spongiös von Fettmark gefüllt, seine basale Rinde 0,3 cm dick, massiv, seine dorsale besonders nach hinten hin weniger deutlich abgesetzt. Auf ihr sitzt die lipomartige ellipsoide Masse unmittelbar auf. Der vordere Abschnitt des keilartigen Knochens trägt die beschriebenen Eberzähne und endet etwa unter der keulenartigen Anschwellung an der Stelle des Zusammenflusses der Wülste. Seitlich dient der Knochen den Wülsten als Grund- und Unterlage.

Gegen die Nasalia ist die Knochenplatte vollkommen dicht herangeschoben. Sie sitzt ihnen unmittelbar auf. Nach hinten tritt die Keilbasis an das freie Ende des Os frontale und den Pol der vorderen Schädelgrube hin. Auch hier diesen Teilen anscheinend eng verbunden.

Bemerkenswert ist, daß zwischen das Ende des Os frontale und angelagerter Basis der keilförmigen Knochenplatte sehnige Fortsetzungen der Dura sich einschieben und daß hier zugleich der genannte Glia- und Ganglienzellen führende Strang ansetzt.

Röntgenaufnahmen des Schädels (für die Anfertigung bin ich Herrn Dr. *Max Cohn*, Leiter der Röntgenabteilung des Städtischen Krankenhauses im Friedrichshain, zu besonderem Dank verpflichtet) und der durch Medianschnitt erhaltenen Hälften sowie von Vergleichsröntgenbildern bestätigen, daß die Veränderungen lediglich das sich den als solchen sichtbaren Nasalia auflagernde Gebilde betreffen. Auch röntgenologisch eine Stirnhöhle nicht nachweisbar. Der keilförmige, überzählige Knochen zeigte für sich durchaus die Umrisse, die den eingehend be-

schriebenen, sichtbaren äußeren der Weichteile (Wülste) entsprechen. In dem Knochen eine ausgesprochene, spongiöse Struktur nachweisbar, die verglichen mit der der Nasalia eine lockere ist. Weiter im Schatten des Lipoms wie in dem der Wülste keine gesonderten knöchernen Bestandteile. Zähne beiderseits in trog-

Abb. 2. Polygnathus supranalis parasiticus. Schädel median durchsägt. Linke Hälfte. Röntgenogramm.

förmige Ausbuchtungen des Knochens, ganz wie wir es am normalen Röntgenbilde zu sehen gewöhnt sind, eingezapft, wobei der verborgene Teil länger als der sichtbare erscheint. Auf dem Röntgenbilde Schmelz und Dentin deutlich verschieden gezeichnet. Auf eine Angabe der Maße der Schatten, die ja verzeichnete Projektionsbilder darstellen, verzichten wir.

Als Überraschung zeigt sich aber noch beiderseits in dem Schatten des überzähligen Knochens ein weiterer dichter Schatten. Diese Schatten sind scharf begrenzt, haben die genaue Form eines Zahnschattens und sind etwa von derselben Größe und Gestalt, wie die bereits beschriebenen Schatten der Eberzähne. An

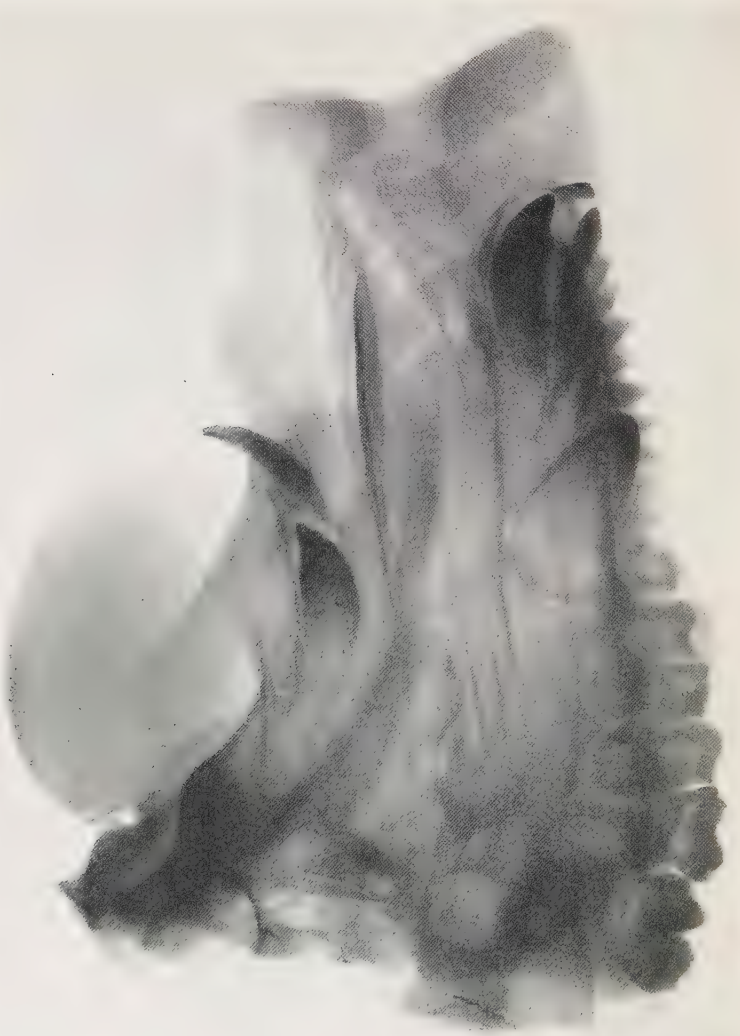

Abb. 3. Polygnathus supranasalis parasiticus. Schädel median durchsägt. Rechte Hälfte. Röntgenogramm.

ihnen ist wieder deutlich Schmelz und Dentin erkennbar. Sie liegen in den Verlängerungen der Längsachsen der zuerst beschriebenen Zahnschatten hinter und unter diesen. Der rechte Schatten ist mehr hornförmig gebogen und schmaler als der linke. Dieser erscheint etwas plumper und breiter. Danach sind die beiden in Keilknochen eingeschlossenen Schatten als bleibende (wurzellose) Zähne zu

deuten. Eine anatomische Darstellung dieser tiefliegenden Gebilde haben wir mit Rücksicht auf das wertvolle Präparat, zumal das, was das Röntgenbild aufdeckt, völlig eindeutig ist, unterlassen. Sie sind bleibende Unterkiefereckzähne.

Wir sahen also in unserem Falle folgendes: Auf die unveränderten Nasenbeine eines Schweines ist ein flacher, nach vorn keilförmig zugeschärfter, massiger, spongiöser Knochen breit aufgelötet. In ihm staken in Alveolen eingezapft zwei Zähne, die nach ihrer Form Unterkieferzähnen — den sogenannten Eberzähnen — entsprechen. Hinter diesen Zähnen liegen in deren verlängerten Längsachsen zwei weitere Zähne, genau so wie die bleibenden Zähne sich neben den Milchzähnen anlegen, also die Anlagen der bleibenden Eberzähne. Die ganze Bildung ist mit einer in Schleimhaut übergehenden Haut bedeckt, letztere Form hat den Rändern des Knochens entsprechend borstenbesetzte, lippenähnliche Wülste. Oberhalb des Schleimhautzahngebietes wölbt sich unter Borsten tragender Haut ein ellipsoider Fettwulst vor. Die ganze Bildung ist gegen die Schädelhöhle hin völlig abgeschlossen. Im Pol der vorderen Schädelgrube setzt ein fettgewebiger Strang an, in dem Zentralnervensystemsubstanz mikroskopisch nachgewiesen wurde.

Wir beginnen mit der Besprechung der ellipsoiden Fettgewebsmasse. Diese stellt in der Auffassung als „Lipom" das einzige dar, was von dem in unserem Fall beobachteten Mißbildungskomplex in dieser Gegend bereits beschrieben ist. *Arnold* sah ein Lipom der Stirngegend, das sich durch einen die Schädeldecken deutlich durchsetzenden Stiel mit einem zwischen den Gehirnhälften gelegenen teratomatösen Gewächs verband. Das „teratoide" Lipom war reines Fettgewebe. Der intrakraniale Anteil enthielt nur Knochen- und Knorpelgewebe.

Vorwegnehmend sei betont, daß auch in *Bumms* Fall gleichfalls der Polygnathus mit einer Fettgewebsgeschwulst verbunden war.

Sodann der gelbliche Strang im Grunde der vorderen Schädelgrube, in dem wir mikroskopisch Zentralnervensystemsubstanz nachwiesen. Wir können nach Lage der Dinge nicht mit Sicherheit feststellen, mit welchen Teilen des Hirns er in Verbindung stand und wie der Zustand des Hirns selbst war. Möglich, daß er den Rest einer später verschlossenen Encephalocele ausmacht. Eine irgendwie sichere Beziehung zu der äußeren Mißbildung besteht nicht, weil diese ja durch die unversehrte und abgeschlossene Dura von dem Strang getrennt ist. Was den Zustand des Gehirns anbetrifft, schließen wir aus dem Umstande, daß das Tier 1 Jahr alt werden konnte, daß dieses zum mindesten keine allerschwersten Mißbildungen aufgewiesen haben kann.

Was die den Nasalia aufliegende Mißbildung anbetrifft, so wird diese durch das Vorhandensein eines Zähne und Ersatzzähne tragenden Knochens und von Lippen als Kiefer erwiesen. Daß der Knochen ein Unterkiefer ist, wird durch die nur im Unterkiefer vorkommenden Eberzähne und die

Unterlippen ähnlichen Wulstbildungen bewiesen und natürlich in negativer Richtung dadurch unterstützt, daß dem Oberkiefer irgendwie eigene Bildungen, wie etwa Kieferhöhle usw., vermißt werden.

Welcher Art ist nun diese besondere Mißbildung? An welche Stelle des *Marchand-Bonnet*schen von *Schwalbe* angenommenen Systems ist sie einzureihen? Liegt eine symmetrische ungleiche (inäquale) Doppelbildung oder eine asymmetrische Doppelbildung vor? Diese Frage ist nicht schwer zu beantworten. Das Fehlen irgendwelcher zu einer gedoppelten Achse bestehenden Beziehung auf der einen Seite, die verhältnismäßig geringe Größenentwicklung der überzähligen Masse auf der anderen Seite, läßt diese als eine echt parasitäre, d. h. allgemein asymmetrische Mißbildung erscheinen. Der *Schwalbe*schen Einteilung der Mißbildungen folgend, wäre also unser Fall der Gruppe der am Kopfe befestigten parasitären Doppelbildungen zuzuerteilen. Unser Fall ist dadurch besonders ausgezeichnet, daß der Parasit in einem großen Teil die Form eines unvollständigen Unterkiefers aufweist. Wir haben also eine parasitäre Polygnathusform vor uns, die sich zwar den übrigen oben angeführten Fällen von parasitär doppelt gebildeten Kiefern anschließt, aber insofern doch eine Sonderstellung beansprucht, daß sie eine, soviel ich sehe, bisher einzige Lokalisation aufweist. Der überzählige Unterkiefer mit den Eberzähnen hat seine Stellung nicht auf oder neben dem normalen Unterkiefer, sondern ist in der Mittellinie auf den Nasenrücken oberhalb des Oberkiefers verpflanzt. Man könnte von einem Polygnathus parasiticus supranasalis sprechen. Was in der Nasengegend bisher von mehr oder minder entfernt vergleichbaren Mißbildungen beschrieben ist, entspricht lediglich Dermoiden, Fisteln nach Dermoiden und ähnlichen Spalt- und Fistelbildungen. Parasitäre Bildungen in dieser Gegend vertritt nur der bereits erwähnte, von *Bert* und *Goubaux* beschriebene Fall, der unserem jedoch lediglich durch die Lokalisation ähnelt.

Besteht nun zwischen dieser parasitären Polygnathie, d. h. dem Polygnathus parasiticus supranasalis und der lipomartigen Fettgewebsmasse, ein Zusammenhang? Diese Frage ist insofern besonders schwer zu beantworten, als wir von der Vorgeschichte der Entwicklung — ob in dieser Form angeboren oder ob erst spätere Ausbildung der Fettmasse erfolgt ist — nichts erfahren konnten. Es sind zwar damals Nachforschungen nach der Herkunft des Tieres vorgenommen worden, diese waren jedoch, wie es bei dem außerordentlich großen Betriebe nicht zu verwundern ist, ergebnislos geblieben. Wir können aus diesem Grunde nicht aufklären, wie das Lipom neben dem Unterkiefer gewachsen ist. Wir glauben jedoch, daß die lipomartigen Fettgewebsbildungen und die parasitäre Unterkiefermißbildung zusammengehören, weil wir derartige Befunde auch bei den Mißbildungen des Achsenskeletts, wie bei der Spina bifida, besonders häufig in gleicher Art sehen und an den ähnlichen Befund

bei *Bumm* erinnern können. Hier war über der allerdings symmetrischen Oberkieferverdoppelung gleichfalls eine Fettgewebsmasse ähnlichen Verhaltens angehäuft.

Der besondere Hergang der Entstehung der Mißbildung läßt sich freilich mit irgendwelcher Sicherheit oder Wahrscheinlichkeit nicht angeben. Die wesentliche Voraussetzung ist naturgemäß die Annahme eines parasitären Teils als solchen, und wenn dabei oberhalb der Nase die Bildung eines überzähligen Unterkiefers zustande kommt, so muß dabei auf die in der Morphologie der parasitären Doppelbildungen geradezu „unbegrenzten Möglichkeiten" verwiesen werden, die kaum drastischer belegt werden, als durch den vorher schon genannten Fall *Sigls*, der in einem „Teratom" am Schwanze eines Kalbes Kiefer, Zähne und Gaumen in voller Ausprägung aufweist.

Vielleicht ist es nicht überflüssig, noch zu betonen, daß sich für die Auswirkung amniotischer Verwachsungen auch nicht der mindeste Anhaltspunkt fand.

Zum Schluß meiner Arbeit möchte ich nicht verfehlen, meinem hochverehrten Lehrer, Herrn Prof. Dr. *L. Pick*, meinen ganz ergebenen Dank für die freundliche Überlassung des Themas, für die Anregung zu der Arbeit und die Unterstützung bei ihrer Anfertigung auszusprechen.

Literaturverzeichnis.

Ahlfeld, Die Mißbildungen des Menschen. **1**, 50 (1880). Atlas dazu Taf. VI, Fig. 11. — *Ahlfeld*, Arch. Gynäk. **7**, 221, 227 (1874). — *Arnold*, Virchows Arch. **43**, 181. — *Bert*, Gaz. Méd. **1864**, 182. — *Bach*, De monstro humano distomo. Inaug.-Diss. Halle 1866. — *Bartels*, De janis inversis ac de duplicitate generatim. Inaug.-Diss. Berlin 1830. — *Bröer* und *Weigert*, Virchows Arch. **67**. — *Bühring*, Caspers Wschr. **1844**, Nr 1; Schmidts Jb. **42**, 66 (s. a. Ahlfelds Mißbildungen S. 79). — *Bumm*, Arch. klin. Chir. **135**, 506 (1925). — *Bünte* und *Moral*, Corresp.bl. Zahnärzte **1909**, 212. — *Dana*, Mém. Acad. Sci. Turin 1788. — *Dareste*, C. r. Acad. Sci. Paris 1859, prem. sém. — *Dareste*, Ann. des Sci. natur., Zoologie, III. ser., **18** (1852). — *Faucon*, Soc. Chir., Paris 1868. — *Fulde*, Stud. Path. Entw. **1**, 333 (1914). — *Garth*, Dtsch. tierärztl. Wschr. **1908**, 498. — *Generali*, Mém. Acad. Sci. Modène **4**, 37 (1862). — *Etienne Geoffroy-St. Hilaire*, Mém. du mus. d'hist. nat. Paris **12**, 108 (1825). — *Etienne Geoffroy-St. Hilaire*, Syst. dentaire des mammifères et des oiseaux. S. 56. Paris 1824. — *Etienne Geoffroy-St. Hilaire*, J. Méd. vét. **13**, 93. — *Isidore Geoffroy-St. Hilaire*, Anomalies de l'organisation. **3**, 151, 250, 257 (1863). — *Isidore Geoffroy-St. Hilaire*, C. r. Acad. Sci. **32** (1851). — *Gilles*, De hygromate cystico. Inaug.-Diss. Bonn 1852. — *Gisep*, Zur Frage der Doppelbildungen am Kopf. Inaug.-Diss. Zürich 1923. — *Goubaux*, Arch. de tocol. **1877**, April. — *Goubaux*, Gaz. Méd. **1863**, 558. — *Goubaux*, C. r. Soc. Biol., II. s. **4**, 279 (1857). — *Guerini*, Münch. tierärztl. Wschr. **1909**, 657. — *Gurlt*, Über tierische Mißgeburten. S. 17, 38, 39. Berlin 1877. — *Gurlt*, Virchows Arch. **74**, 519. — *Gurlt*, Lehrb. der path. Anat. der Haussäugetiere. S. 219, 223. Berlin 1832. — *Gurlt*, Enzykl. Wörterbuch der med. Wiss. **24**, Artikel „Monstrum". — *v. Hippel*, Graefes Arch. **63** (1906). — *Hoffmann*, Ephem. n. c. **1688**, 336 (Ref. *Ahlfeld*, Arch. Gynäk. **1874** und *Isidore Geoffroy-St. Hilaire*, Anomalies S. 253). — *Hübner*, Lubarsch-Ostertags Ergebnisse

15, 1/2 (**15**, 2, 314ff.). — *Israel, O.*, Ein Fall von Verdopplung der linken Unterkieferhälfte. Inaug.-Diss. Berlin 1877. — *Jaeger*, Unvollständige Entwicklung eines 2. Kiefers von der Symphyse des Unterkiefers. Taf. 3. Amsterdam 1859. — *Joest*, Spez. path. Anat. der Haustiere. **1**, 17. Berlin 1926. — *Joly*, Ann. des Sci. natur., I. s. **11**, 5 (1859) u. 3. **18**, s. 51. — *Joly*, C. r. Acad. Sci. **18**, 1, 158 (1849). — *Kitt*, Verh. dtsch. odontol. Ges. **3** (1892). — *Kitt*, Lehrbuch der path. Anat. der Haustiere **1**, 98. — *Kitt*, Atlas der Tierkrankheiten. Stuttgart 1896. — *Kraabbe*, Tidskr. Vet. Kopenh. **10**, 2a (1872). — *Kutzky*, Ein Fall von Insertion der Nabelschnur am Kopfe eines Kalbsfetus. Inaug.-Diss. Königsberg 1896. — *Lannelongue*, Arch. gén. Méd. **1883**. — *Lannelongue* et *Ménard*, Traité des affections cong. **1**, 182. — *Lataste*, Actes Soc. Sci. de Chili **7**, 77 (1897). — *Lesbre*, Bull. Soc. Anthrop. Lyon **1891**. — *Lesbre* et *Forgeot*, C. r. Assoc. Anat. 8. réun., Bordeaux 1906. — *Lesbre* et *Jarricot*, J. Anat. et Physiol. **1910**, 105. — *Magitôt*, Ann. de gyn. **4**, 81 (1875). — *Mayer*, J. complém. **33**, 59, 61 (1828). — *Meckel*, Dtsch. Arch. Physiol. **1**, 538 (1815). — *Meyer, A.*, v. Graefes und v. Walters Journ. der Chir. **10**, 65. — *Meyer, W.*, Arch. klin. Chir. **24**, 511 (1883). — *Neumann*, Virchows Arch. **147**. — *Otto*, Seltene Beobachtungen. **1**, Nr 12, S. 38. — *Otto*, Monstr. sexcent. descr. anat. Warschau 1841. — *Peckert*, Schwalbes Morph. der Mißbild. **3**, 2, 558. — *Rathke*, Meckels Arch. f. Anat. u. Physiol. 1830. — *Rippmann*, Über einen bisher nicht beobachteten Fall multipler Infötation. Inaug.-Diss. Zürich 1865. — *v. Rosciszewski*, Virchows Arch. **64**, 540. — *Seiler*, Ein Beitrag zur Kasuistik der Mißbildungen. Inaug.-Diss. Berlin 1882. — *Schlegel*, Z. Inf.krkh. Haustiere **19**, 341 (1918); **20**, 316 (1920). — *Schlegel*, Lubarsch-Ostertags Ergebnisse **19**, 2. — *Schmidt, M. B.*, Virchows Arch. **162**, 340. — *Schütz*, Arch. Tierheilk. **5**, 1 (1879). — *Schwalbe*, Morph. der Mißbildungen **2**, 319. — *Sigl*, Mh. Tierheilk. **13**, H. 9/10 (1902). — *Smith, Th.*, Lancet **1876**, 13. — *Streits* schles. Provinzial-Bl. **1828**, 166. — *Taruffi*, Mem. delle Reale Acad. delle Sci. di Bologna **1892** (Ref. Jber. Anat. u. Entw.gesch. N. F. **1**, 189 [1892]). — *Taruffi*, Storia delle teratologia **4**, 37; **3**, 124/25. — *Tempel*, Z. Tiermed. N. F. **1**, 114 (1897). — *Vallisneri*, Nuove Osservazioni fisico-med. **1715**, 194 (Ref. *Taruffi*, Storia **4**, 124). — *Vermeulen*, Berl. tierärztl. Wschr. **1918**, 351. — *Verneuil*, Bull. Acad. Méd. **1875**. — *Vrolik*, Tab. ad illustr. embryol. Taf. 60/61. Amsterdam 1849. — *Weiner*, Österr. Mschr. Tierheilk. **1901**.

Lebenslauf.

Verfasser ist am 18. Januar 1902 zu Dortmund in Westfalen als Sohn des Fabrikbesitzers Gustav Gerstel und seiner Ehefrau Meta geb. Bordes geboren. Nach auf dem Königstädtischen Realgymnasium zu Berlin abgelegtem Abiturium studierte er in Berlin bis zum Herbst 1926 Medizin. Das Examen und das praktische Jahr wurden in Berlin abgelegt, zur Zeit ist er Assistent am Pathologischen Institut des Krankenhauses im Friedrichshain (Abt.-Direktor: Prof. Dr. L. Pick).